RIO DE JANEIRO DENTAL JOURNAL

REVISTA CIENTÍFICA DO CRO-RJ

revcientifica.cro-rj.org.br

Editors-in-Chief
Lucianne Cople Maia
Andréa Fonseca-Gonçalves

Volume 6 - Nº1
January - April, 2021

ISSN 1518-5249
e-ISSN 2595-4733

IMAGEM FREEPIK

CRO RJ

The official journal of the
Conselho Regional de Odontologia do Rio de Janeiro

REVISTA CIENTÍFICA DO CRO-RJ (RIO DE JANEIRO DENTAL JOURNAL)

Conselho Regional de Odontologia do Rio de Janeiro
President: Altair Dantas de Andrade
Secretary: Ricardo Guimarães Fischer
Financial officer: Outair Bastazini Filho
Counselors: Felipe Melo de Araujo, Igor Bastos Barbosa, Juarez D´Avila Rocha Bastos, Leonardo Alcântara Cunha Lima, Marcelo Guerino Pereira Couto, Maria Cynesia Medeiros de Barros e Sávio Augusto Bezerra de Moraes

Editors-in-Chief/Editoras-chefes
• Lucianne Cople Maia de Faria
Professora Titular do Departamento de Odontopediatria e Ortodontia da Universidade Federal do Rio de Janeiro - maia_lc@odonto.ufrj.br
• Andréa Fonseca-Gonçalves
Professora Adjunta do Departamento de Odontopediatria e Ortodontia da Universidade Federal do Rio de Janeiro- andrea.goncalves@odonto.ufrj.br

Associate Editors / Editores Associados
Alessandra Buhler Borges (UNESP – SJC), Brazil
Alexandre Rezende Vieira (University of Pittsburgh), EUA
Amanda Cunha Regal de Castro (UFRJ), Brazil
Anna Fuks (Hebrew University of Jerusalem), Israel
Carina Maciel da Silva Boghossian (UFRJ), Brazil
Júnia Maria Cheib Serra-Negra (UFMG), Brazil
Luiz Alberto Penna (UNIMES), Brazil
Marco Antonio Albuquerque de Senna (UFF), Brazil
Marcela Baraúna Magno (UNIVERSO), Brazil
Maria Augusta Visconti Rocha Pinto (UFRJ), Brazil
Mauro Henrique Abreu (UFMG), Brazil
Matheus Melo Pithon (UESB), Brazil
Senda Charone (UnB), Brazil
Tatiana Kelly da Silva Fidalgo (UERJ), Brazil
Walter Luiz Siqueira (University of Saskatchewan), Canada
Yuri Wanderley Cavalcanti (UFPB), Brazil

Ad Hoc Consultants
Adilis Kalina Alerxandria de França (UERJ), Brazil
Alessandra Reis Silva Loguercio (UEPG), Brazil
Alfredo Carrillo Canela (UAA), Paraguai
Aline Abrahão (UFRJ), Brazil
Ana Maria Gondim Valença (UFPB), Brazil
Andréa Neiva da Silva (UFF), Brazil
Andréa Pereira de Morais (UNIVERSO), Brazil
Andréa Vaz Braga Pintor (UFRJ), Brazil
Antônio Carlos de Oliveira Ruellas (UFRJ), Brazil
Bianca Marques Santiago (UFPB), Brazil
Branca Heloisa Oliveira (UERJ), Brazil
Brenda Paula F. de Almeida Gomes (FOP-UNICAMP), Brazil
Camillo Anauate Netto (GBPD), Brazil
Carlos José Soares (UFU), Brazil
Casimiro Abreu Possante de Almeida (UFRJ), Brazil
Celso Silva Queiroz (UERJ), Brazil
Cinthia Pereira M. Tabchoury (FOP/UNICAMP), Brazil
Cláudia Trindade Mattos (UFF), Brazil
David Normando (UFPA), Brazil
Eduardo Moreira da Silva (UFF), Brazil
Fabian Calixto Fraiz (UFPR), Brazil
Gisele Damiana da Silveira Pereira (UFRJ), Brazil
Issis Luque Martinez (PUC), Chile
Ivo Carlos Corrêa (UFRJ), Brazil
Jonas de Almeidas Rodrigues (UFRGS), Brazil
Jônatas Caldeira Esteves (UFRJ), Brazil
José Valladares Neto (UFG), Brazil
Kátia Regina Hostilio Cervantes Dias (UFRJ), Brazil
Leopoldina de Fátima Dantas de Almeida (UFPB), Brazil
Lívia Azeredo Alves Antunes (UFF/Nova Friburgo), Brazil
Maíra do Prado (FO-UVA), Brazil
Maria Cynésia Medeiros de Barros (UFRJ), Brazil
Maria Elisa Janini (UFRJ), Brazil
Mariane Cardoso (UFSC), Brazil
Mario Vianna Vettore (University of Adger), Norway
Maristela Barbosa Portela (UFF), Brazil
Matilde da Cunha Gonçalves Nojima (UFRJ), Brazil
Martinna Bertolini (University of Connecticut), USA
Michele Machado Lenzi da Silva (UERJ), Brazil
Michelle Agostini (UFRJ), Brazil
Miguel Muñoz (University of Valparaiso), Chile
Mônica Almeida Tostes (UFF), Brazil
Paula Vanessa P. Oltramari-Navarro (UNOPAR), Brazil
Paulo Nelson Filho (FORP),Brazil
Patrícia de Andrade Risso (UFRJ), Brazil
Rafael Rodrigues Lima (UFPA),Brazil
Rejane Faria Ribeiro-Rotta (UFG), Brazil
Roberta Barcelos (UFF), Brazil
RogérioLacerda Santos (UFJF) Brazil
Ronaldo Barcellos de Santana (UFF), Brazil
Ronir Ragio Luiz (IESC/UFRJ), Brazil
Samuel Jaime Elizondo Garcia (Universidad de León), México
Sandra Torres (UFRJ), Brazil
Taciana Marco Ferraz Caneppele (UNESP), Brazil
Tiago Braga Rabello (UFRJ), Brazil
Thiago Machado Ardenghi (UFSM), Brazil

Disclaimer
The Publisher, CRO-RJ and Editors cannot be held responsible for errors or any consequences arising from the use of information contained in this journal; the views and opinions expressed do not necessarily reflect those of the Publisher, CRO-RJ and Editors, neither does the publication of advertisements constitute any endorsement by the Publisher,CRO-RJ and Editors of the products advertised.

MAIL/CORRESPONDÊNCIA
All mail shoud be sent to revistacientifica@cro-rj.org.br
Toda correspondência deve ser enviada à Secretaria no endereço abaixo:
revista.cientifica@cro-rj.org.br

ISSN (print): 1518-5249
e-ISSN 2595-4733

CONSELHO REGIONAL DE ODONTOLOGIA DO RIO DE JANEIRO
REVISTA CIENTÍFICA DO CRO-RJ (RIO DE JANEIRO DENTAL JOURNAL)
Rua Araújo Porto Alegre, 70, 5º andar, Centro, Rio de Janeiro-RJ - Cep 20030-015 • Tel. (21) 3505-7600. - Site: www.cro-rj.org.br
Graphic Design: Claudio Santana
Librarian: Vinicius da Costa Pereira
Librarian Trainee: Jefferson Igor da Silva Farias
Dentist Trainee: Lucas Alves Jural
Information Technology Intern: Moisés Limeira and Bernardo Couto
Available on: revcientifica.cro-rj.org.br
2018 - Conselho Regional de Odontologia do Rio de Janeiro

Revista Científica do CRO-RJ (Rio de Janeiro Dental Journal)

Volume 6, Number 1

Summary

Editorial

Why molar incisor hypomineralization is a public oral Health problem
Soraya Coelho Leal 1

Commentary

Fluoreto e inteligência: avaliação crítica de um estudo de coorte prospectivo
Branca Heloisa de Oliveira, Laís Rueda Cruz, David Normando, Jaime Aparecido Cury 2

Review

Probióticos em endodontia: uma revisão de literatura
Gabrielly Carvalho Nascimento, Ana Flávia Almeida Barbosa, Carla Mendonça Augusto, Luciana Moura Sassone 12

Tratamento restaurador atraumático: paradigmas e progressos da técnica
Emilyn Vitória Brígido Sales, Marcia Edeuma Santos Cabral, Aline Borges Luiz Monnerat, Antônio Fernando Monnerat .. 19

Original Article

Hyperextension of the head versus cervical vertebrae morphology in mouth and nasal breathers: a preliminary study
Carolina Messias da Costa, Julia Garcia Costa, Adriana de Alcantara Cury Saramago, Claudia Trindade Mattos, Beatriz Souza Vilella, Oswaldo de Vasconcellos Vilella 26

Case Report

Múltiplas lesões dentárias em paciente com síndrome de Lennox-Gastaut
Carolina Maschietto Pucinelli, Lisa Danielly Curcino Araujo, Arthur Cunha da Silva, Mariana de Oliveira Daltoé , Heloisa Aparecida Orsini Vieira, Paulo Nelson-Filho, Raquel Assed Bezerra da Silva, Alexandra Mussolino de Queiróz 34

Digital workflow using natural algorithms for cad/cam ceramic anterior and Occlusal veneers to restore biocorrosion: a 2-year follow-up case report
Líssya Tomaz da Costa Gonçalves, Ângelo Raphael Toste Coelho Segundo, Terumitsu Sekito Junior, Fernanda Cunha Marins, Aline Raybolt dos Santos, Tayane Holz Resende, Luís Henrique Schlichting 39

Integrando as redes sociais à comunicação científica na odontologia: relato de caso
Andrew Mauricio Saraiva da Costa, Letícia de Castro Rajo Cerdeira, Maria Cardoso de Castro Berry, Maria Isabel de Castro de Souza 45

Tratamento odontológico de paciente com síndrome de Singleton-Merten
Thaís Aparecida Xavier, Lisa Danielly Curcino Araujo, Alexandra Mussolino de Queiroz, Luciana Martins de Carvalho, Raquel Assed Bezerra Silva 50

Resin infiltration for approximal caries lesions in primary and permanent teeth: case reports
Aline Borburema Neves, Bruna Ribeiro Mattosinhos da Rosa Fernandes, Laísa Inara Gracindo Lopes, Andrea Vaz Braga Pintor, Aline de Almeida Neves 56

Clinical performance of a micro invasive treatment based on demineralization-remineralization for dental fluorosis: case report
María Luján Méndez Bauer, Jorge Pailover Bermúdez, Mayra Alejandra Nuñez Aldaz, Ana Cláudia Rodrigues Chibinski, Alessandro Dourado Loguercio, Denise Stadler 62

WHY MOLAR INCISOR HYPOMINERALIZATION IS A PUBLIC ORAL HEALTH PROBLEM

It was only about two decades ago that the term "Molar Incisor Hypomineralization"(MIH) was used for the first time in the literature (1). Nevertheless, in this short period of time, it has become one of the most challenging oral health problems for researchers, clinicians and, inevitably, for policy makers.

In terms of research, many questions about the condition remain unanswered. Until now, for example, MIH etiological factors are not fully understood. The evidence indicates that problems during the pre, peri and post-natal phases might be related to MIH occurrence (2). It is also believed that a genetic component may play an important role in its development (3). However, for a better understanding on the subject, well-designed prospective studies are still needed.

For the clinicians, the challenges are many, ranging from its diagnosis to its clinical management. MIH is a developmental defect of the enamel (DDE) that manifests clinically by means of demarcated opacities. However, not all demarcated opacity detected in a tooth is a sign of MIH. If we consider strictly the definition of the condition provided in 2001, it is mandatory that at least one 1st permanent molar is affected, while the permanent incisors may be involved or not. But, what has been observed over the last years, is that similar characteristics have been described for primary teeth, both canines and second primary molars (4), and also for other permanent teeth, such as second permanent molars (5). Therefore, the very definition of MIH might lead to some confusion. Still about diagnosis, for non trained eyes, MIH can be confused with other DDE, such as dental fluorosis (6) and as to more severe cases, when a post-eruptive enamel breakdown is already present, it can be easily and erroneously diagnose as hipoplasia. Having said that, it is unquestionable the need of including MIH as a mandatory topic in the dental curriculum, as well as, to provide good training for dentists who are already in the field.

With respect to the clinical management of MIH, a diverse range of challenges, from the quality of the affected enamel (more porous and with a lower mineral content in comparison to sound enamel) that might lead to post-eruptive breakdown to the patient's behaviour (usually, a child who presents MIH needs to see the dentist many more times than those who do not have MIH) are observed. Moreover, up to date, a standardised protocol to treat the different levels (mild, moderate and severe) of MIH is not available. As a matter of fact, no even a consensus among the researchers about the classification of MIH severity levels exists.

Considering all that was mentioned above, and also taking into account that untreated dental caries in permanent teeth affects more than 2 billion people around the world (7), the progression of MIH from a mild stage (demarcated opacity) to a more severe stage (post-eruptive breakdown with carious lesion associated) acts as a complicate factor for the already complicated oral health public sector. Using Brazil as an example, it is known that the majority of the population can not afford visiting a private dentist nor can pay a dental insurance, depending exclusively on the public sector to have access to oral health care. On the other hand, the oral public health centres are already overloaded with the current existing demand of patients. Thus, without a strategic planning to incorporate MIH as one of the oral health problems to be immediately tackled, it is not pessimistic to say that in 10 years, we will have a generation of young Brazilians without the 1st permanent molars in mouth, not lost due to caries, but to MIH. Which direction to follow? This a point of discussion, but why not screening the affected children in schools and implement an oral health program to monitor them closely?

REFERENCES

1. Weerheijm KL, Jalevik B, Alaluusua S. Molar-incisor hypomineralisation. Caries Res . 2001; 35:390–391.
2. Fatturi AL, Wambier LM, Chibinski AC, Assunção LRDS, Brancher JA, Reis A, Souza JF. Community Dent Oral Epidemiol. 2019; 47:407-415.
3. Vieira AR, Manton D. On the Variable Clinical Presentation of Molar-Incisor Hypomineralization. Caries Res. 2019; 53:482-488.
4. da Silva Figueiredo Sé MJ, Ribeiro APD, dos Santos-Pinto LAM, de Cassia Loiola Cordeiro R, Cabral RN, Leal SC. Are Hypomineralized Primary Molars and Canines Associated with Molar-Incisor Hypomineralization? Pediatr Dent. 2017; 39:445-449.
5. Farias AL, Rojas-Gualdrón DF, Bussaneli DG, Santos-Pinto L, Mejía JD, Restrepo M. Does molar-incisor hypomineralization (MIH) affect only permanent first molars and incisors? New observations on permanent second molars. Int J Paediatr Dent. 2021; doi: 10.1111/ipd.12780. Online ahead of print.
6. Cabral RN, Nyvad B, Soviero VLVM, Freitas E, Leal SC. Clin Oral Investig. 2020; 24:727-734.
7. Kassebaum NJ, Smith AGC, Bernabé E, Fleming TD, Reynolds AE, Vos T, Murray CLJ, Marcenes W, GBD 2015 Oral Health Collaborators. Incidence, and disability - Adjusted life years for oral conditions for 195 countries, 1990-2015: a systemic analysis for the global burden of diseases, injuries, and risk factors. J Dent Res. 2017; 96:380-387.

Soraya Coelho Leal
[1]Associate Professor of Pediatric Dentistry. Departament of Dentistry, Faculty of Health Science, Universidade de Brasília - UNB, Brasília, Distrito Federal, Brazil

FLUORETO E INTELIGÊNCIA: AVALIAÇÃO CRÍTICA DE UM ESTUDO DE COORTE PROSPECTIVO

Branca Heloisa de **Oliveira**[1*], Laís Rueda **Cruz**[1], David **Normando**[2], Jaime Aparecido **Cury**[3]

[1]Departamento de Odontologia Preventiva e Comunitária, Universidade do Estado do Rio de Janeiro - UERJ, Rio de Janeiro, Rio de Janeiro, Brasil.
[2]Departamento de Ortodontia, Universidade Federal do Pará - UFPA, Belém, Pará, Brasil.
[3]Departamento de Biociências, Universidade de Campinas - UNICAMP, Campinas, São Paulo, Brasil.

Palavras-chave: Fluoretação. Inteligência. Gravidez. Criança.

RESUMO

Introdução: A fluoretação da água é considerada uma estratégia eficaz e segura para a prevenção de cárie dentária. Contudo, com base em um estudo de coorte realizado no Canadá que avaliou a associação entre exposição de gestantes a fluoreto (F) e inteligência (QI) da prole aos 3/4 anos de idade, publicações alarmistas nas redes sociais têm divulgado que o F adicionado à água reduz a inteligência de crianças. **Objetivo**: Avaliar a qualidade da evidência sobre exposição à F e inteligência proporcionada por esse estudo. Apresentar as principais características do estudo seguida de análise crítica da evidência. **Síntese dos dados**: A concentração de F na água consumida pelas gestantes expostas à água fluoretada foi 4,5 vezes maior do que na água consumida pelas gestantes que viviam em região sem água fluoretada; o escore médio de QI das crianças dos dois grupos foi o mesmo. Houve associação estatisticamente significante entre excreção urinária materna de F e menor QI de meninos. O aumento de 1 mg F/l na ingestão autorrelatada de F materna foi associado a um decréscimo de 3 pontos no QI da prole. A análise crítica identificou risco de viés de seleção e de informação e confundimento residual, com potencial de comprometer a validade dos resultados. **Conclusão**: O estudo não proporciona evidência robusta sobre exposição ao fluoreto e diminuição da inteligência. Sua conclusão não deve ser extrapolada como suporte científico para propostas de mudanças na fluoretação da água de abastecimento público.

Keywords: Fluoridation. Intelligence. Pregnancy. Child.

ABSTRACT

Introduction: Water fluoridation is considered an effective and safe strategy for preventing dental caries. However, based on a cohort study conducted in Canada that evaluated the association between exposure of pregnant women to fluoride (F) and intelligence (IQ) of offspring at 3/4 years of age, alarmist publications on social networks have reported that F added to water reduces children's intelligence. **Objective**: To evaluate the quality of the evidence regarding exposure to F and intelligence provided by this study. To describe of the study's main characteristics followed by critical appraisal. **Synthesis of data**: The concentration of F in water consumed by pregnant women exposed to fluoridated tap water was 4.5 times higher than in water consumed by pregnant women not exposed to fluoridated tap water; mean IQ score of the children in the two groups was the same. There was a statistically significant association between maternal urinary excretion of F and lower IQ in boys. The increase of 1 mg F / l in the self-reported intake of maternal F was associated with a decrease of 3 points in the offspring's IQ. We identified the risk of selection and information bias, as well as potential for residual confounding, which might have affected the validity of the results. **Conclusion**: the study does not provide robust evidence on exposure to fluoride and impaired intelligence. Its conclusion should not be extrapolated as scientific support for proposals for changes in the fluoridation of public water supply.

Submetido: 26 de maio, 2021
Modificado: 8 de outubro, 2021
Aceito: 11 de outubro, 2021

***Autor para correspondência**:
Branca Heloisa de Oliveira
Endereço: Boulevard 28 de Setembro 157, Vila Isabel, Rio de Janeiro, RJ, Brasil. CEP: 20551-031 - Telefone: +55 (21) 2268-8272
Email: branca.uerj@gmail.com

INTRODUÇÃO

Desde 2006, a Organização Mundial de Saúde recomenda aos países-membros a implementação de programas de fluoretação, dando prioridade a estratégias equitativas por meio da administração de fluoreto (F) na água potável, sal ou leite e a disponibilidade de creme dental fluoretado economicamente acessível.[1]

A água de abastecimento público com concentração de F ajustada para conferir o máximo de proteção contra a cárie dentária com um risco mínimo de fluorose está acessível a mais de 370 milhões de pessoas em 27 países.[2] Revisões sistemáticas da literatura científica concluíram que essa intervenção de caráter coletivo é eficaz para reduzir a incidência de cárie em crianças, tanto na dentição decídua quanto na dentição permanente e que seu único efeito colateral é o aumento do risco de fluorose dentária.[3,4]

Apesar da fluoretação da água de abastecimento ser considerada eficaz e segura e ter sido apontada pelo "Centers for Disease Control and Prevention dos Estados Unidos da América" (CDC) como uma das dez maiores conquistas da saúde pública no século XX,[5] o movimento antifluoracionista é bastante ativo e promove campanhas em que atribui ao F na água de abastecimento público responsabilidade pela ocorrência de diversos problemas de saúde, como: câncer, infertilidade, doenças cardíacas e retardo do desenvolvimento intelectual.[6]

Estudos observacionais realizados em contextos onde o F ocorre naturalmente na água, frequentemente em concentrações mais altas do que 2 mg/l, como na China e no Irã, demonstraram a existência de associação entre a presença de F na água de abastecimento e escores mais baixos de inteligência (QI) em crianças.[7] Uma pesquisa realizada no México com 65 pares mães e bebês, em comunidades onde a concentração média de F na água excedia 2,5 mg/l, também encontrou associação inversa entre a concentração de F na urina materna no primeiro e segundo trimestre da gestação e o índice de desenvolvimento mental dos filhos quando tinham entre 3 e 15 meses de idade.[8] Por outro lado, um estudo de coorte prospectiva, realizado na Nova Zelândia para avaliar se a exposição ao F antes dos 5 anos teria como consequência a diminuição do QI aos 7, 9, 11, 13 e 38 anos de idade, encontrou que, nem na infância, nem na idade adulta, havia diferença estatisticamente significativa no QI dos participantes que residiam ou não em áreas com água fluoretada, que tinham usado ou não creme dental com fluoreto ou comprimidos de F, antes e depois do ajuste para potenciais variáveis de confusão.[9]

Em 2019, um estudo de coorte prospectiva canadense concluiu que "a exposição materna a níveis mais elevados de F durante a gravidez foi associada a menores escores de QI em crianças de 3 a 4 anos" e que "esses achados indicam a possível necessidade de reduzir a ingestão de F durante a gestação".[10] Esse estudo foi realizado em cidades sem F na água e em cidades que realizam vigilância sanitária da concentração ótima de F agregada ao tratamento da água. O estudo tem sido citado, tanto em jornais quanto nas redes sociais, como fonte de comprovação dos efeitos danosos dos fluoretos sobre a inteligência.[11-15]

Contudo, não se deve considerar uma referência bibliográfica, automaticamente, como evidência para a tomada de decisão clínica. É necessário sempre avaliar previamente a qualidade científica da informação veiculada pela publicação e determinar a extensão pela qual os resultados do estudo podem ser extrapolados para um determinado indivíduo ou cenário de prática[16].

O objetivo desse trabalho foi avaliar a qualidade da evidência proporcionada por esse estudo quanto à associação entre exposição ao F na água de abastecimento na gestação e o QI na prole, examinando-se a extensão pelo qual o estudo evitou ou minimizou erros sistemáticos na seleção de participantes e coleta de informações e a falta de comparabilidade entre expostos e não-expostos à água fluoretada devido a fatores de confusão. Também se apreciou a relevância clínica dos resultados.

FONTE DOS DADOS

Apresentação sucinta das principais características do estudo seguindo a lista de itens do STROBE[17] e análise crítica usando critérios epidemiológicos.[18,19]

Características do estudo

A figura 1 mostra as principais características do estudo. Elas serão detalhadamente descritas a seguir.

Objetivo do estudo

O estudo "Association between maternal fluoride exposure during pregnancy and IQ scores in offspring in Canada"[10] procurou responder à seguinte pergunta: "o consumo de F por gestantes, residindo em comunidades com e sem água fluoretada, está associado a escores mais baixos de QI na prole aos 3 / 4 anos de idade?"

Desenho do estudo

Coorte de nascimentos prospectiva.

Participantes do estudo

A amostra do estudo incluiu 601 pares mãe-filho recrutados em 6 grandes cidades do Canadá; as crianças nasceram entre 2008 e 2012 e tinham entre 3 e 4 anos de idade no momento da aplicação do teste de QI. Os dados foram analisados entre março de 2017 e janeiro de 2019.

Exposição

A exposição ao F na gestação foi medida de duas formas: concentração média de F na urina materna (FMU) e consumo autorrelatado de água fluoretada (FMI).

A FMU foi calculada a partir de amostras de urina materna obtidas em cada trimestre (em média às 12, 19 e 33 semanas de gestação, aproximadamente).

O FMI foi estimado por meio de questionário aplicado às gestantes no primeiro e terceiro trimestre da gestação. O questionário continha perguntas sobre consumo de água da torneira e de chá e café preparados com essa água. A concentração de F na água consumida pelas participantes baseou-se nos registros das estações de tratamento de água que abastecia os bairros onde elas viviam.

Desfecho

O desfecho inteligência da prole foi medido através do quociente de inteligência (QI) infantil.

Entre três a quatro anos após o parto, os pesquisadores aplicaram aos filhos de cada gestante um teste de QI: a Escala Wechsler de Inteligência Primária e Pré-escolar III. O escore de escala total (ETQI), uma medida do funcionamento intelectual global, foi o desfecho primário. Também foi avaliado o QI verbal (QIV), representando o raciocínio verbal e a compreensão, e o QI de desempenho (QID), representando o raciocínio não verbal, processamento espacial e habilidades viso-motoras.

Análise estatística

Foi empregada regressão linear múltipla para examinar as associações entre:

- FMU e ETQI das crianças;
- FMI e ETQI das crianças.

As variáveis selecionadas para análise de confundimento incluíram: dados da mãe (idade materna no recrutamento, índice de massa corporal antes da gestação, estado civil, país de nascimento, raça / etnia, nível educacional, estar empregada na gestação, tabagismo, consumo de álcool e paridade), dados do pai (idade, escolaridade, situação profissional, tabagismo e raça / etnia) e dados da criança (sexo, idade gestacional, peso ao nascer, idade no teste de QI e duração da amamentação).

Nas análises de sensibilidade, foi testado se as associações entre FMU e QI foram confundidas pelas concentrações de chumbo no sangue materno, mercúrio, manganês, ácido perfluoro-octanóico, ou arsênio urinário materno. Também se conduziu análises de sensibilidade removendo da amostra pontuações de QI maiores ou menores que 2,5 desvios padrão da média.

Em análises adicionais, foi examinada a associação entre as 2 medidas de exposição ao F (FMU e FMI) com QIV e QID. Além disso, foi examinado se a concentração de F na água consumida pelas gestantes estava associada ao ETQI, QIV e QID.

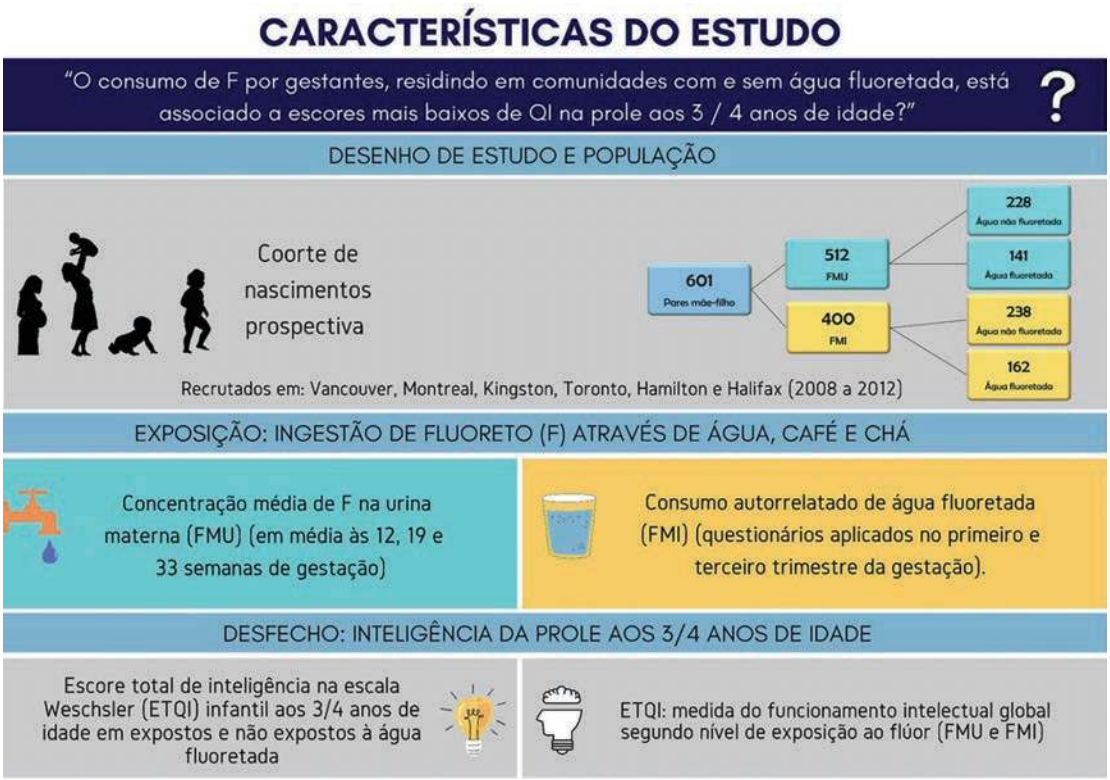

***Figura 1**: Principais características do estudo de coorte analisado (Green et al.[10]).*

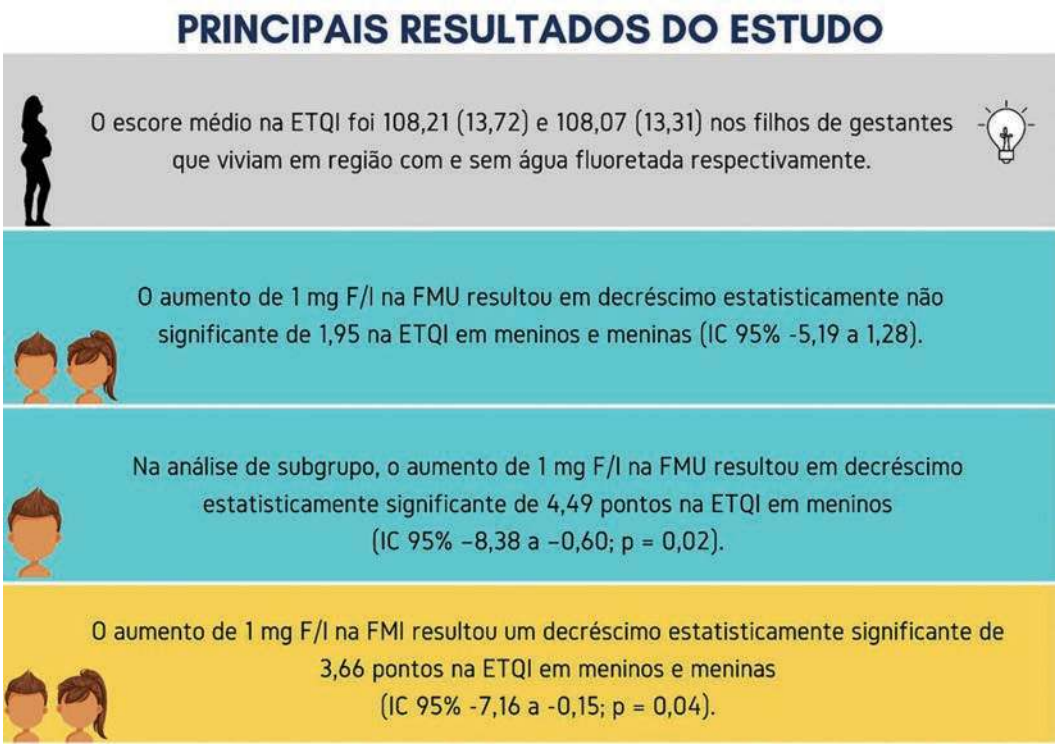

***Figura 2**: Principais resultados do estudo de coorte analisado (Green et al.[10]).*

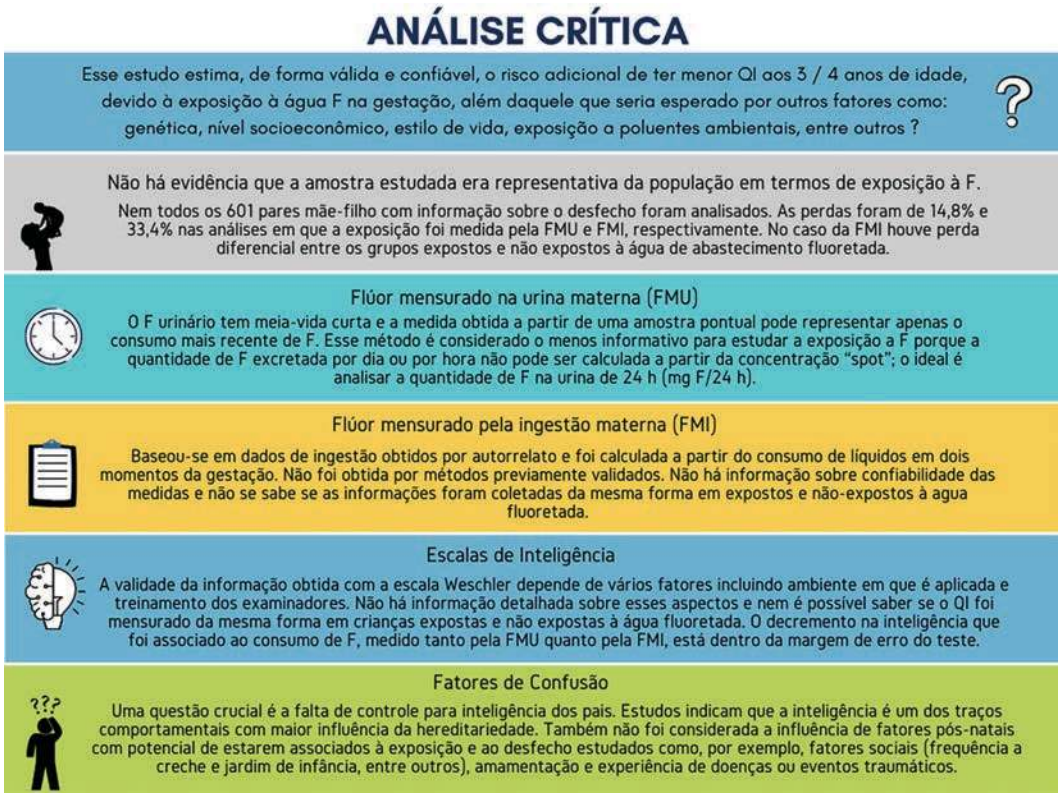

***Figura 3**: Principais fatores com potencial de afetar a validade do estudo de coorte analisado (Green et al.[10]).*

RESULTADOS

Apenas mulheres que disseram consumir água da torneira e que possuíam dados completos em relação às covariáveis consideradas foram incluídas na análise. Portanto, quando a exposição ao fluoreto na gestação foi mensurada por meio de concentração média de fluoreto materno-urinário (FMU) a amostra foi de 512 participantes; quando a exposição à fluoreto na gestação foi mensurada por meio de consumo autorrelatado de água fluoretada (FMI) a amostra totalizou 400 participantes (Figura 1).

A concentração média de F (mg/l) na água de abastecimento foi 0,59 (0,08) e 0,13 (0,06) nas regiões com (n=162) e sem (n=238) água fluoretada respectivamente (N=400).

A FMU variou de 0,06 a 2,44 mg/l. Dentre as 512 gestantes nas quais a FMU foi mensurada, 369 possuíam informação sobre concentração de F na água do bairro em que viviam. A FMU foi significativamente maior entre as gestantes (n=141) que viviam em comunidades com água potável fluoretada (0,69 [0,42] mg/l) em comparação com as gestantes (n=228) que viviam em comunidades sem água potável fluoretada (0,40 [0,27] mg/l; p<0,001).

O FMI variou de 0,01 mg a 2,65 mg. O FMI foi 0,93 mg (0,43) e 0,30 mg (0,26) entre as gestantes que viviam em região com (n=162) e sem (n=238) água fluoretada, respectivamente.

A correlação entre FMU e concentração de F na água foi 0,37 e a correlação entre FMU e FMI foi 0,49.

O escore médio ETQI foi 108,21 (13,72) nos filhos de gestantes que viviam em região com e 108,07 (13,31) nos filhos de gestantes que viviam em região sem água fluoretada. O aumento de 1 mg F/l na concentração de F na água foi associado a um decréscimo de 5,29 pontos (IC 95% -10,39 a -0,19) no ETQI da prole (Figura 2).

A FMU teve associação estatisticamente significante com o ETQI em meninos, mas não em meninas. Em meninos, um aumento de 1 mg F/l na FMU foi associado a um decréscimo de 5,01 pontos no ETQI (IC 95% -9,06 a -0,97; p=0,02). Ajustando para covariáveis, um aumento de 1 mg F/l na FMU foi associado a um decréscimo de 4,49 pontos no ETQI (IC 95% “8,38 a “0,60; p=0,02). Esses resultados não mudaram significativamente após o controle por outras exposições importantes, como chumbo, arsênico e mercúrio (Figura 2).

Adicionalmente, um aumento de 1 mg F/l na FMU foi associado a um decréscimo de 4,63 pontos (IC 95% “9,01 a “0,25; p=0,04) no QID em meninos. A associação não foi estatisticamente significativa em meninas. Não foi encontrada associação estatisticamente significante com o QIV em meninos ou meninas.

No que diz respeito ao FMI, um aumento de 1 mg F/l na ingestão de F foi associado a um decréscimo de 3,19 pontos no ETQI (IC 95% -5,94 a -0,44) em meninos e meninas. Ajustando-se para covariáveis, o aumento de 1 mg na ingestão de F foi associado a um decréscimo de 3,66 pontos no ETQI (IC 95% -7,16 a -0,15; p = 0,04). Não foi encontrada interação com o sexo das crianças (Figura 2).

DISCUSSÃO

Estudos de coorte prospectiva são adequados a estabelecer se um agente prejudicial hipotético pode dar origem a problemas de saúde. Entretanto, a complexidade envolvida no estabelecimento de relações de causa e efeito e as limitações inerentes aos estudos observacionais devem nos fazer assumir uma postura cautelosa com relação às suas conclusões e recomendações.

Nesta análise crítica procuramos responder à seguinte pergunta: “esse estudo estima, de forma válida e confiável, o risco adicional de ter menor QI aos 3 / 4 anos de idade, devido à exposição à água F na gestação, além daquele que seria esperado por outros fatores como: genética, nível socioeconômico, estilo de vida, exposição a poluentes ambientais, entre outros?”

Os principais pontos avaliados encontram-se descritos na Figura 3.

Inicialmente, procuramos conhecer a extensão pelo qual o estudo evitou ou minimizou erros sistemáticos: (1) na seleção dos participantes (viés de seleção) e (2) na obtenção de informação sobre exposição e desfecho (viés de informação). Depois, avaliamos se as probabilidades de ter menor QI nos grupos de expostos e não-expostos a F durante a gestação poderiam ter sido diferentes, mesmo na ausência da exposição (água fluoretada); ou seja, procuramos avaliar em que extensão o estudo evitou a ausência de comparabilidade entre os grupos devido a (3) fatores de confusão. Finalmente, examinamos a (4) relevância clínica dos resultados.

Viés de seleção

O viés de seleção ocorre por fatores que influenciam o ingresso e a permanência de indivíduos no estudo gerando distorções nos resultados. Se uma associação entre exposição e desfecho é identificada na população de estudo (amostra) sem que ela exista, de fato, na base populacional subjacente; ou seja, no grupo de indivíduos a partir do qual os elegíveis para o estudo se originaram (população alvo), tal resultado espúrio pode ser atribuído à viés de seleção. Em estudos de coorte, quando a escolha de participantes com base na situação de exposição pode estar associada a fatores que influenciam a ocorrência do desfecho de interesse há risco

de viés de seleção.[20] Nesse sentido, cabe destacar que os participantes da amostra foram selecionados em seis cidades distintas, com (expostos) e sem (não-expostos) água artificialmente fluoretada. Sabendo-se que a inteligência pode ser influenciada por fatores socioambientais, se os participantes que residiam em cidades com e sem água fluoretada diferiam em relação à distribuição de fatores socioambientais preditores de inteligência na base populacional da qual eles se originaram, a associação entre exposição e desfecho observada na amostra pode ser espúria.

Em estudos de coorte, também pode ocorrer viés de seleção por perda de participantes ao longo do período de seguimento ou por exclusão intencional de participantes da análise. Como regra, qualquer estudo que tem um número expressivo de indivíduos que ingressaram, mas não foram analisados, corre o risco de ter seu resultado distorcido.[20] Quanto maior a proporção de dados ausentes, maior o risco de viés. Tradicionalmente, considera-se uma proporção de perdas maior do que 20% como grande, mas mesmo perdas pequenas podem ter impacto importante nos resultados se as frequências de perda forem diferentes nos grupos sob comparação.[21] No estudo sob análise, embora 601 pares mãe-filho dispusessem de informação sobre o desfecho, somente 512 e 400 foram analisados de acordo com a exposição ao F medida pela FMU e FMI, o que representa 14,8% e 33,4% de perda de seguimento.

Adicionalmente, dos 601 pares mãe-criança elegíveis para participar do estudo, 30% eram expostos e 32% não-expostos à água fluoretada. Já na amostra de 400 pares mãe-criança analisados para consumo de F, 40% eram expostos e 60% não-expostos à água fluoretada e na amostra analisada quanto ao F na urina das mães (n=512), 28% eram expostos e 45% eram não-expostos à água fluoretada (8% não bebiam água de abastecimento público e 19% viviam fora da zona de água tratada). Portanto, a distribuição de expostos e não-expostos à água fluoretada no universo amostral e na amostra era diferente; não é possível estimar o impacto dessa diferença nos resultados.

Além disso, a população alvo do estudo era constituída por 2001 mulheres grávidas recrutadas em dez cidades canadenses e não há informação indicando que a população estudada (amostra) era representativa da população alvo com relação a fatores preditores de inteligência infantil. A ausência desse tipo de informação impede a avaliação do quanto os participantes analisados eram semelhantes ao grupo de indivíduos para o qual se desejava fazer inferências estatísticas relacionadas aos objetivos do estudo.

Viés de informação

Com relação ao viés de informação abordaremos separadamente a mensuração da exposição e do desfecho.

O fator de exposição foi medido de forma válida e confiável? Ele foi medido da mesma forma nos grupos de expostos e não expostos?

Os próprios autores do estudo apontam na discussão uma série de limitações importantes relacionadas à mensuração da exposição.[22] Essas limitações incluem: **com relação à concentração de F urinário (FMU)**:

a) o F urinário tem meia-vida curta (aproximadamente 5 horas) e a medida obtida a partir de uma amostra pontual ("spot") pode representar apenas o consumo mais recente de F. Além disso, essa medida pode ser influenciada por outros fatores como estado de hidratação e tempo de acúmulo de urina (e fluoreto) na bexiga.[23] Portanto, esse método é considerado o menos informativo para estudar a exposição ao F porque a quantidade de F excretada por dia ou por hora não pode ser calculada a partir da concentração "spot"; o ideal é analisar a quantidade de F na urina de 24 h (mg F/24 h);[22]

b) a excreção de F na urina também varia segundo o pH urinário o qual, por sua vez, depende do tipo de dieta, uso de medicamentos, altitude e algumas doenças, entre outros.[22,24] Além disso, durante a gestação, a concentração urinária de F pode variar devido à absorção de F pelo esqueleto do feto. Esses fatores não foram considerados na análise;

c) a concentração de F nas três amostras de urina materna pode não representar a exposição fetal a F durante a gestação. **com relação à estimativa de F ingerido (FMI)**:

a) não foi baseada na concentração real de F na água da torneira na casa da gestante. Os próprios autores mencionam no artigo que há cidades entre as que foram selecionadas para o estudo, como Toronto, em que diferentes estações de tratamento de água atendem à mesma casa.[10]

b) considerou apenas o F consumido na água, café e chá; não incluiu F originado de outras fontes, como alimentos. Além disso, não foi coletada informação sobre a marca específica de chá consumido.

c) se baseou em dados de ingestão de F obtidos por autorrelato. Portanto, dependeu da lembrança do consumo de bebidas por dia.

d) foi calculada a partir do consumo de F auto-relatado em dois momentos pontuais da gestação, o que pode não representar a exposição durante toda a gestação.

e) não foi obtida por meio de métodos previamente validados.

Não foram fornecidos dados de confiabilidade das medidas e não é possível saber se a exposição foi medida da mesma forma em expostos e não-expostos uma vez que os autores não relatam se investigadores e participantes conheciam a situação de exposição dos participantes quando a informação sobre consumo de F foi coletada.

O desfecho foi medido de forma válida e confiável? Ele foi medido da mesma forma nos grupos de expostos e não expostos?

A inteligência das crianças foi medida considerando a pontuação na Escala Wechsler de Inteligência Primária e Pré-escolar III.

Os testes de inteligência avaliam habilidades mentais através do uso de pontuações numéricas. Contudo, o significado do termo inteligência ainda não está bem esclarecido. Evidências mais recentes sugerem que testes de inteligência tradicionais medem formas específicas de habilidade cognitiva que podem ser preditivas do desempenho escolar, mas não necessariamente medem as muitas formas de inteligência que estão além dessas habilidades.[25] Os resultados dos testes de QI não são a indicação definitiva de como uma pessoa eventualmente funcionará na sociedade porque outras variáveis, como domínios intelectuais não medidos por um teste específico, parentalidade, qualidade de escolaridade, motivação e exposição à cultura e aos livros também são determinantes importantes do sucesso na vida.[25]

A avaliação das habilidades cognitiva de crianças em idade pré-escolar é muito desafiadora. O comportamento no momento da aplicação do teste pode ser influenciado pelo ambiente e pela familiaridade com o examinador. Além disso, elas se encontram em uma fase de rápido desenvolvimento. Em função disso, o seu desempenho nos testes costuma ser relativamente instável e sujeito a mudanças consideráveis em um período de tempo relativamente curto.[26]

A Escala Wechsler de Inteligência Primária e Pré-escolar III é considerada uma medida válida e confiável, adequada à faixa etária do estudo.[27] Sua aplicação é individual e leva de 45 a 60 min.[26,27] Os administradores do teste devem ter treinamento e experiência no uso desse tipo de instrumento. Esse treinamento deve incluir experiência com crianças cujas características (por exemplo, idade, antecedentes étnicos e raciais, antecedentes linguísticos, características socioeconômicas familiares, experiência educacional) são semelhantes às características das crianças testadas. O teste é relativamente fácil de aplicar e pontuar, mas, moderadamente difícil de interpretar.[28] Uma revisão sistemática mostrou que erros do examinador na aplicação das escalas Wechsler de Inteligência são bastante comuns e não se restringem a erros de computação. Além disso, esses erros podem inflar artificialmente o ETQI.[29] O manual do teste informa que se uma criança recebe um ETQI de 106 pontos, a sua pontuação "verdadeira" deve estar entre 101 e 111 pontos.[28] Portanto, o decréscimo de 4,5 pontos em meninos associados à FMU e 3,7 pontos em meninos e meninas associado ao FMI estaria dentro da margem de erro do teste.

Os autores do estudo não forneceram informação sobre quem administrou os testes (e o seu nível de treinamento) e sobre a confiabilidade das medidas. Também não é possível saber se o desfecho foi medido da mesma forma em filhos de gestantes expostas e não-expostas à água fluoretada, uma vez que os autores não relataram se os investigadores conheciam a situação de exposição das mães ao F quando da aplicação do teste de QI às crianças.

Fatores de confusão

A comparabilidade entre os grupos de gestantes expostas e não expostas ao F na gestação é outro fator que merece ser examinado com cuidado. Uma pergunta crucial que devemos nos fazer, ao analisarmos criticamente as evidências proporcionadas por esse estudo, é: "Nós podemos dizer que grávidas que vivem em regiões onde a água é fluoretada são semelhantes a grávidas que vivem em regiões onde a água não é fluoretada com relação a todos os fatores que podem afetar a inteligência de seus filhos, com exceção da exposição ao fluoreto na água durante a gestação?". Adicionalmente, devemos nos perguntar: "exposições diferenciais pós-natais podem ter influenciado os resultados?"

Muitos fatores maternos podem ter efeito sobre os resultados dos testes de inteligência aplicados aos filhos, como: renda, nível de escolaridade, acesso à tecnologia, idade, índice de massa corporal, uso de cocaína, alcoolismo e tabagismo, entre outros.[30] A idade gestacional e o peso ao nascimento também têm sido associados aos resultados de testes de QI de crianças.[9,26] Nesse estudo, a proporção de mulheres com nível de escolaridade mais elevado e empregadas quando ocorreu a gravidez foi maior no grupo que vivia em comunidades com água fluoretada (76% e 92% respectivamente) do que no grupo que vivia em comunidades sem água fluoretada (66% e 86% respectivamente). Ainda que os autores tenham controlado na análise para uma série de fatores maternos com potencial de confundimento, não se pode descartar a possibilidade de que fatores residuais de confusão para os quais não foi feito controle possam ter influenciado os resultados. Uma questão crucial é a falta de controle para inteligência dos pais. Resultados de pesquisa genética tradicional usando o desenho comparação entre gêmeos idênticos e fraternos e resultados obtidos com novos métodos genéticos quantitativos que usam análise de DNA para estimar a influência genética em grandes amostras de indivíduos não relacionados, indicam que a inteligência é um dos traços comportamentais com maior influência da hereditariedade.[31] Outro fator importante é a amamentação; estudos mostram que indivíduos que foram

amamentados têm melhor desempenho em testes de inteligência do que indivíduos que não foram amamentados (efeito combinado de 17 estudos: 3,44 pontos; IC 95%:2,30 a 4,58).[32]

Também não foi considerada a influência de fatores pós-natais, como a exposição a poluentes ambientais, fatores sociais (frequência a creche e jardim de infância e interações sociais, entre outros) e a experiência de doenças ou eventos traumáticos com potencial de afetar a habilidade cognitiva de crianças nessa faixa etária.[25, 32, 33]

Adicionalmente, os autores do estudo partem da premissa que a exposição pós-natal das crianças ao F esteja associada à exposição pré-natal. Entretanto, não se coletou dados sobre o consumo de F das crianças, não foi informado se as crianças tinham o mesmo padrão de consumo de água e bebidas preparadas com água das mães e nem se investigou se, após o nascimento, elas permaneciam residindo nos mesmos locais em que as mães residiam durante a gestação.

Finalmente, cabe discutir a importância clínica dos resultados obtidos e avaliar se as conclusões do estudo são suportadas pelos seus resultados.

Apesar da concentração média de FMU ter sido significativamente maior entre as gestantes que viviam em região com água fluoretada, a correlação entre FMU e concentração de F na água foi igual a 0,37. Isso significa que a concentração de F na água explica somente 14% da variação na FMU. A correlação entre FMU e consumo médio diário de F também foi fraca. Esses resultados não surpreendem, uma vez que já se demonstrou que a excreção urinária de F não é adequada para predizer o consumo individual de F; ela é um biomarcador útil para se analisar exposição ao F em grupos mas não em indivíduos.[22]

O desfecho principal foi o ETQI. Apesar da concentração de F na água consumida pelas gestantes que viviam em região com água fluoretada ter sido 4,5 vezes maior do que concentração de F na água consumida pelas gestantes que viviam em região sem água fluoretada, o ETQI médio das crianças dos dois grupos foi praticamente o mesmo (igual a 108).

Apesar desse achado indicar uma baixa probabilidade *a priori* de associação entre exposição ao F na gestação e QI na prole, os autores realizaram análises estatísticas adicionais por meio de regressões lineares. Na regressão linear ajustada e não ajustada, não se encontrou associação significativa entre FMU e ETQI. Apenas na análise de subgrupo os autores encontraram interação entre o sexo e FMU e um decréscimo estatisticamente significante no QI de meninos. Entretanto, houve inconsistência entre os resultados obtidos de acordo com o método usado para aferição da exposição: FMU e FMI. A interação entre sexo e exposição ao F não se repetiu quando a exposição foi medida pela ingestão autorrelatada de F o que reforça a possibilidade de que essa interação tenha sido meramente casual. Adicionalmente, os próprios autores mencionam, citando Boyle et al.[34], que meninos têm uma prevalência maior de distúrbios do neurodesenvolvimento, como dificuldades de aprendizagem e deficiências intelectuais.

No que diz respeito à ingestão autorrelatada de F, cabe ressaltar que o erro padrão médio de mensuração das escalas Wechsler é de 3 pontos[29] e que o ETQI médio esperado é 100 (DP=15).[35] Em um estudo com crianças canadenses recrutadas dessa mesma coorte, sobre concentração de bisfenol A (BPA) e triclosan na urina de gestantes e habilidade cognitiva dos filhos aos 3 anos de idade, o ETQI médio das crianças foi 107 (DP=14; n=541).[36,37] Portanto, não se pode descartar que o decremento no ETQI observado neste estudo seja devido a erro de aferição. Além disso, aparentemente, o valor médio de QI das crianças cujas mães foram expostas à água F parece estar de acordo com o esperado. Os autores não discutiram o significado clínico dos seus resultados.

Os achados de nossa avaliação indicam que o estudo "Association between maternal fluoride exposure during pregnancy and IQ scores in offspring in Canada"[10] apresenta graves limitações. Infelizmente, intencionalmente ou não, elas têm sido ignoradas por aqueles que veiculam informações sobre o estudo, em redes sociais e mídias eletrônicas, com o propósito de induzir o público a acreditar que a água de abastecimento público fluoretada causa dano ao desenvolvimento cerebral.

A disseminação de desinformação sobre intervenções relacionadas à saúde não é nova mas o crescimento das redes sociais na Internet tem permitido a propagação viral de informações enganosas. Esse fenômeno pode constituir séria ameaça à capacidade das pessoas para tomar decisões cientificamente bem embasadas, gerando consequências negativas para a saúde individual e coletiva. Grupos *online* que promovem teorias de conspiração tendem a ser homogêneos e polarizados. Isso impulsiona a disseminação de crenças individuais baseadas em informação de qualidade científica duvidosa e favorece o surgimento de movimentos sociais como o anti-vacina e anti-fluoreto.[38] No caso específico da fluoretação da água de abastecimento público, uma pesquisa mostrou que grupos anti-fluoreto do Facebook são altamente intraconectados, com aproximadamente 9 de 10 membros tendo conexões de amizade com um ou mais membros de seu respectivo grupo. O elevado nível de intraconexão desses grupos dificulta a aceitação e circulação de informação científica que seja contrária ao que foi estabelecido como "norma" pelos seus membros.[39] Adicionalmente, outro estudo encontrou que informações contra a fluoretação da água de abastecimento público (anti-FA) dominam as redes sociais. Utilizando-se os termos

"fluoreto" e "fluoretação" foram identificados 88% de grupos anti-FA no Facebook; 64% de tuítes anti-FA no Twitter e 99 por cento de vídeos anti-FA. "Câncer", "inútil" e "venenoso" foram os três principais argumentos usados contra a fluoretação.[40] Diante de um nível tão elevado de desinformação, parece ser urgente o desenvolvimento de estratégias objetivando o cultivo do pensamento crítico e a alfabetização midiática, equipando os profissionais de saúde e indivíduos leigos para avaliar a credibilidade das informações disponíveis na Internet sobre os benefícios e riscos da água fluoretada para a saúde da população.[38]

CONCLUSÃO

A interpretação dos resultados do estudo que analisamos suscita muitas dúvidas e a conclusão dos autores de que "a exposição materna a níveis mais elevados de fluoreto durante a gravidez foi associada a menores escores de QI em crianças de 3 anos a 4 anos" não é suportada pelos dados apresentados. A influência de viés de seleção e informação, além de confundimento residual, sobre os resultados não pode ser descartada e o grau de certeza na evidência que esse estudo proporciona com relação à exposição ao fluoreto e comprometimento da inteligência é baixo. Logo, os resultados desse estudo carecem de robustez científica para apoiar recomendações sobre mudanças relacionadas à fluoretação da água de abastecimento público. Considerando que o tema é de grande interesse para a saúde pública, é importante que estudos de alta qualidade sejam conduzidos por instituições independentes, livres de conflito de interesse, com a finalidade de gerar evidências úteis à tomada de decisão por gestores, profissionais de saúde e o público em geral.

REFERÊNCIAS

1. World Health Organization. Executive Board. Oral health: action plan for promotion and integrated disease prevention. Geneva: World Health Organization; 2007.
2. FDI World Dental Federation. Promoting Oral Health through Water Fluoridation. Geneva, Switzerland: FDI World Dental Federation 2014.
3. McDonagh MS, Whiting PF, Wilson PM, Sutton AJ, Chestnutt I, Cooper J, et al. Systematic review of water fluoridation. BMJ. 2000;321(7265):855-9. doi: 10.1136/bmj.321.7265.855.
4. Iheozor-Ejiofor Z, Worthington HV, Walsh T, O'Malley L, Clarkson JE, Macey R, et al. Water fluoridation for the prevention of dental caries. Cochrane Database Syst Rev. 2015;6:CD010856. doi: 10.1002/14651858.CD010856.pub2.
5. Centers for Disease Control and Prevention. Ten great public health achievements - United States, 1900-1999. MMWR. 1999;48(12):241-3.
6. King A. Water fluoridation: the saga continues. BDJ Team. 2018;5(4):18056. doi: 10.1038/bdjteam.2018.56.
7. Choi AL, Sun G, Zhang Y, Grandjean P. Developmental fluoride neurotoxicity: a systematic review and meta-analysis. Environ Health Perspect. 2012;120(10):1362-8. doi: 10.1289/ehp.1104912.
8. Valdez Jimenez L, Lopez Guzman OD, Cervantes Flores M, Costilla-Salazar R, Calderon Hernandez J, Alcaraz Contreras Y, et al. In utero exposure to fluoride and cognitive development delay in infants. Neurotoxicology. 2017;59:65-70. doi: 10.1016/j.neuro.2016.12.011.
9. Broadbent JM, Thomson WM, Ramrakha S, Moffitt TE, Zeng J, Foster Page LA, et al. Community Water Fluoridation and Intelligence: Prospective Study in New Zealand. Am J Public Health. 2015;105(1):72-6. doi: 10.2105/AJPH.2013.301857.
10. Green R, Lanphear B, Hornung R, Flora D, Martinez-Mier EA, Neufeld R, et al. Association Between Maternal Fluoride Exposure During Pregnancy and IQ Scores in Offspring in Canada. JAMA Pediatr. 2019;173(10):940. doi: 10.1001/jamapediatrics.2019.1729.
11. Lee BY. Fluoride and IQ? What is the link, what this study says. Aug 20 ed: Forbes 2019.
12. Emery G. Study prompts call for lower fluoride consumption by pregnant women. August 19 ed: Reuters 2019.
13. Willis O. Study of fluoride during pregnancy and children's IQ raises questions but draws criticism. ABC News Australia 2019.
14. Neustaeter B. Scientists call for independent probe of Canadian professor's research linking fluoride to lower IQ: CTV News; 2020.
15. Blackwell T. International experts call for independent probe of Canadian research linking fluoride and lower IQ. September 22 ed: National Post 2020.
16. Dos Santos APP, Raggio DP, Nadanovsky P. Reference is not evidence. Int J Paediatr Dent. 2020;30(6):661-3. doi: 10.1111/ipd.12736.
17. von Elm E, Altman DG, Egger M, Pocock SJ, Gotzsche PC, Vandenbroucke JP. The Strengthening the Reporting of Observational Studies in Epidemiology (STROBE) Statement: guidelines for reporting observational studies. Int J Surg. 2014;12(12):1495-9. doi: 10.1016/j.ijsu.2014.07.013.
18. Greenhalgh T. How to read a paper. The basics of evidence based medicine. 4th ed. Nottingham: BMJ; 2010. 238 p.
19. Straus SE, Glasziou P, Richardson WS, Haynes RB. Evidence-Based Medicine. How to practice and teach EBM. 4th ed. London: Elsevier Churchill Livingstone; 2011. 293 p.
20. Luiz, RR, Costa AJL, Nadanovsky, P. Epidemiologia e Bioestatística em Odontologia. Edição revista e ampliada. São Paulo: Atheneu; 2008.
21. Higgins JPT, Thomas J, Chandler J, Cumpston M, Li T, Page MJ, Welch VA (editors). *Cochrane Handbook for Systematic Reviews of Interventions* version 6.2 (updated February 2021). Cochrane, 2021.
22. World Health Organization. Basic methods for assessment of renal fluoride excretion in community prevention programmes for oral health. Geneva: WHO; 2014.
23. Idowu OS, Azevedo LB, Valentine RA, Swan J, Vasantavada PV, Maguire A, et al. The use of urinary fluoride excretion to facilitate monitoring fluoride intake: A systematic scoping review. PLoS One. 2019;14(9):e0222260. doi: 10.1371/journal.pone.0222260.
24.Rugg-Gunn AJ, Villa AE, Buzalaf MRA. Contemporary biological markers of exposure to fluoride. Monogr Oral Sci. 2011;22:37-51. doi:10.1159/000325137.
25. Braaten EB, Norman D. Intelligence (IQ) testing. Pediatrics in review. 2006;27(11):403-8.

26. Kerr-Wilson CO, Mackay DF, Smith GC, Pell JP. Meta-analysis of the association between preterm delivery and intelligence. J Public Health (Oxf.). 2012;34(2):209-16. doi: 10.1093/pubmed/fdr024.
27. Bridges LJ, Berry DJ, Johnson R, Calkins J, Margie NG, Cochran SW, et al. Early Childhood Measures Profiles. Washington DC: Child Trends; 2004. 404 p.
28. Community-University Partnership for the Study of Children Y, and Families. Review of the Wechsler Preschool and Primary Scale of Intelligence – Third Edition [Canadian] (WPPSI-III). Edmonton, Alberta, Canada 2011.
29. Styck KM, Walsh SM. Evaluating the prevalence and impact of examiner errors on the Wechsler scales of intelligence: a meta-analysis. Psychological Assessment. 2016;28(1):3-17. doi: 10.1037/pas0000157.
30. Nilsen FM, Ruiz JDC, Tulve NS. A Meta-Analysis of Stressors from the Total Environment Associated with Children's General Cognitive Ability. Int J Environ Res Public Health. 2020;17(15). doi: 10.3390/ijerph17155451.
31. Plomin R, Deary IJ. Genetics and intelligence differences: five special findings. Molecular Psychiatry. 2015;20(1):98-108. doi: 10.1038/mp.2014.105
32. Horta BL, Loret de Mola C, Victora CG. Breastfeeding and intelligence: a systematic review and meta-analysis. Acta Paediatr. 2015;104(467):14-9. doi: 10.1111/apa.13139.
33. Duarte RCB. Inetellectual disabilities in children. Residência Pediátrica. 2018;8(supl1):17-25. doi: 10.25060/residpediatr-2018.v8s1-04.
34. Boyle CA, Boulet S, Schieve LA, Cohen RA, Blumberg SJ, Yeargin-Allsopp M, et al. Trends in the prevalence of developmental disabilities in US children, 1997-2008. Pediatrics. 2011;127(6):1034-42. doi: 10.1542/peds.2010-2989.
35. Gordon B. Test Review: Wechsler, D. (2002). The Wechsler Preschool and Primary Scale of Intelligence, Third Edition (WPPSI-III). San Antonio, TX: The Psychological Corporation. Can. J. Sch. Psychol. 2004;19(1-2):205-20. doi: 10.1177/082957350401900111.
36. Braun JM, Muckle G, Arbuckle T, Bouchard MF, Fraser WD, Ouellet E, et al. Associations of Prenatal Urinary Bisphenol A Concentrations with Child Behaviors and Cognitive Abilities. Environ Health Perspect. 2017;125(6):067008. doi: 10.1289/EHP984.
37. Etzel T, Muckle G, Arbuckle TE, Fraser WD, Ouellet E, Séguin JR, et al. Prenatal urinary triclosan concentrations and child neurobehavior. Environment international. 2018;114:152-9. doi: 10.1016/j.envint.2018.02.032.
38. Wang Y, McKee M, Torbica A, Stuckler D. Systematic Literature Review on the Spread of Health-related Misinformation on Social Media. Soc Sci Med. 2019;240:112552. doi: 10.1016/j.socscimed.2019.112552
39. Seymour B, Getman R, Saraf A, Zhang LH, Kalenderian E. When advocacy obscures accuracy online: digital pandemics of public health misinformation through an antifluoride case study. American journal of public health. 2015;105(3):517-23. doi: 10.2105/AJPH.2014.302437
40. Mertz A, Allukian M. Community water fluoridation on the Internet and social media. J Mass Dent Soc. 2014;63(2):32-6.

PROBIÓTICOS EM ENDODONTIA: UMA REVISÃO DE LITERATURA

Gabrielly Carvalho **Nascimento**[1], Ana Flávia Almeida **Barbosa**,[1] Carla Mendonça **Augusto**,[1] Luciana Moura **Sassone**[1*]

[1]Departamento de Procedimentos Clínicos Integrados, Faculdade de Odontologia, Universidade do Estado do Rio de Janeiro - UERJ, Rio de Janeiro, Rio de Janeiro.

Palavras-chave: Probióticos. Odontologia. Endodontia. Lactobacillus.

RESUMO

Introdução: Os probióticos são micro-organismos vivos que geram benefícios à saúde do hospedeiro. Seus mecanismos de ação consistem, principalmente, em efeitos anti-inflamatórios e antimicrobianos que os tornam importantes no processo de saúde-doença. Na endodontia, a permanência de infecção no interior do sistema de canais radiculares é a principal causa do insucesso do tratamento endodôntico. A partir do sucesso obtido por outras especialidades odontológicas, a utilização de probióticos como nova abordagem no tratamento endodôntico vem sendo alvo de pesquisas com a expectativa de ajudar a combater as infecções endodônticas e manter o equilíbrio da microbiota oral. **Objetivo**: O objetivo desta revisão de literatura foi apresentar os principais resultados disponíveis até o presente momento na literatura científica acerca do uso dos probióticos na endodontia. **Fonte dos dados**: As bases de dados utilizadas foram Pubmed, Web of Science e Embase e a pesquisa foi realizada até junho de 2021. **Síntese dos dados**: Foi encontrado um total de oito artigos sobre o tema, avaliando diversos aspectos relacionados ao tratamento endodôntico, como o uso de probióticos contra patógenos endodônticos, como irrigantes, como medicação intracanal e no tratamento da periodontite apical. **Conclusão**: Embora grande parte dos artigos tenham apresentado resultados positivos acerca do uso dos probióticos, os mesmos apresentam baixo nível de evidência, isso porque foram utilizados modelos *in vitro* e em animais. Portanto, para embasar a introdução dos probióticos em Endodontia, existe a necessidade da realização de pesquisas clínicas.

Keywords: Probiotics. Dentistry. Endodontics. Lactobacillus.

ABSTRACT

Introduction: Probiotics are living microorganisms that benefit the health of their hosts. Its mechanisms of action, consist mainly of anti-inflammatory and antimicrobial effects, that become important in the health-disease process. In endodontics, persistent infection within the root canal system is the main cause for failure in the endodontic treatment. From the success obtained by other dental specialties, the use of probiotics as a new approach in endodontic treatment has been the subject of research with the expectation of helping to fight endodontic infections and to maintain the balance of the oral microbiota. **Objective**: This literature review aimed to present the main results available to date in the scientific literature on the use of probiotics in endodontics. **Sources of data**: The databases used were Pubmed, Web of Science and Embase. The search was carried out until June 2021. **Synthesis of data**: A total of eight articles on the topic were found, evaluating various aspects related to endodontic treatment, such as the use of probiotics against endodontic pathogens, as irrigants, as intracanal medication and in the treatment of apical periodontitis. **Conclusion**: Although most of the articles have shown positive results on the use of probiotics, they present a low level of evidence because the studies included were performed *in vitro* and *in animals*. Therefore, to support the introduction of probiotics in endodontics, there is a need for clinical studies.

Submetido: Julho 08, 2021
Modificado: Setembro 20, 2021
Aceito: Setembro 21, 2021

***Autor para correspondência**:
Luciana Moura Sassone
Endereço: Boulevard 28 de setembro, 157, 2º andar, Vila Isabel, Rio de Janeiro, RJ, Brasil.
Telefone: + 55 (21) 2868-8282
Email: lucianasassone@gmail.com

INTRODUÇÃO

Os probióticos são micro-organismos vivos que conferem benefícios à saúde do hospedeiro.[1,2] Sua utilização vem sendo amplamente estudada, já que se tornaram um dos principais sistemas de defesa imunológica nos casos de inefetividade dos antibióticos em presença de bactérias persistentes, podendo interferir ativamente no processo de saúde-doença.[3]

Os mecanismos de ação dos probióticos estão relacionados a produção de substâncias contra patógenos, alteração do pH local, modulação positiva das células de defesa do hospedeiro e mecanismos de exclusão competitiva entre patógeno/probiótico.[4] O principal órgão alvo dos mecanismos de ação dos probióticos é o intestino, embora haja efeito sistêmico e proteção de outros locais[5]. Os efeitos positivos do uso de probióticos em diferentes áreas da saúde, resultaram na introdução de probióticos nos cuidados da saúde bucal.[6,7]

Entre os principais efeitos benéficos dos probióticos para a saúde está a atividade antimicrobiana sobre patógenos.[8] Confirmou-se que a partir da produção de ácidos graxos de cadeias curtas, resultante do processo de fermentação da glicose e diminuição do pH da cultura, os probióticos são capazes de inibir os agentes patógenos selecionados já que a produção desses ácidos orgânicos é indispensável para a manutenção do pH gastrointestinal.[9] Além disso, os probióticos apresentam a produção de outros agentes antimicrobianos, como a bacteriocina, que afeta a permeabilidade da membrana da célula-alvo e gera consequentemente, uma despolarização dessa membrana, causando a morte da célula.[10]

Os probióticos influenciam a saúde bucal por meio de diferentes mecanismos, como modulação imunológica, exclusão competitiva de patógenos e inibição da adesão de bactérias patogênicas à mucosa oral.[4,11] Eles foram utilizados inicialmente numa tentativa de diminuir a formação de biofilme,[12] a partir da competição por locais onde ocorrem a adesão de *Streptococus mutans.*[13] Além do efeito dos probióticos sobre a cárie dentária, eles também são utilizados como tratamento alternativo da candidíase oral, da halitose e principalmente na periodontia.[14-17] Estudos demonstram resultados positivos referentes à saúde periodontal, onde os probióticos agem na diminuição de citocinas pró-inflamatórias de patógenos.[14-16]

Na endodontia, no entanto, o uso de probióticos é pouco explorado, apresentando um número limitado de artigos na literatura.[17-23] Como já foi estabelecido que o insucesso do tratamento endodôntico se deve principalmente à permanência de bactérias e seus subprodutos no interior do Sistema de Canais Radiculares (SCR),[24] novas abordagens, como o uso de probióticos locais ou sistêmicos, vem sendo estudadas[21] com o objetivo de ajudar a combater essa fonte de infecção a partir da desorganização do biofilme presente nos canais radiculares, em busca da manutenção do equilíbrio da microbiota oral e de uma efetiva resposta imunológica. Dessa forma, o objetivo da presente revisão de literatura foi apresentar ao leitor os principais resultados disponíveis na literatura endodôntica, assim como fornecer uma análise crítica embasada nestes estudos acerca do uso de probióticos em endodontia.

FONTE DOS DADOS

O estudo consiste em uma revisão narrativa realizada por meio de busca nas bases de dados Pubmed (MEDLINE), Web of Science e Embase. A busca foi realizada até junho de 2021 e a estratégia de busca eletrônica foi desenvolvida combinando termos do Medical Subject Heading (MeSH). Os operadores booleanos “AND” e “OR” foram aplicados para combinar os termos: “Probiotics”,”Lactobacillus”, ”Endodontics” and “Periapical periodontitis”. Os artigos científicos encontrados foram analisados com base no título e resumo, a fim de excluir aqueles que não eram relevantes para a revisão. As referências dos artigos encontrados também foram analisadas.

Os critérios de inclusão foram estudos clínicos, de revisão ou *in vitro* que abordaram o mecanismo e efeitos dos probióticos na endodontia. Os artigos foram excluídos quando não apresentavam relação com o uso de probióticos ou ausência da descrição do seu efeito no tratamento endodôntico.

SÍNTESE DOS DADOS

Probióticos na endodontia

Probióticos versus patógenos endodônticos

Uma vez estabelecidas no interior do SCR, as bactérias e seus subprodutos não são facilmente combatidas pelo sistema imunológico do hospedeiro, sendo o preparo químico-mecânico desses canais o principal e mais eficiente meio para a diminuição dessas bactérias, controle da infecção e, consequentemente, manutenção do equilíbrio da microbiota oral.[25-29] Mesmo com diversos estudos demonstrando a eficácia do preparo químico-mecânico (PQM), falhas e insucessos no tratamento endodôntico ainda são observados como consequência de dentes que apresentem desafios anatômicos, o que pode dificultar a limpeza e modelagem desses canais[29] e da permanência de bactérias resistentes.[30] Existe uma constante busca por tratamentos alternativos ou adjuvantes ao tratamento endodôntico convencional com a expectativa de diminuir essas falhas e insucessos.

Oito estudos foram realizados na busca por tratamentos com probióticos que possam demonstrar efeitos benéficos no processo de descontaminação do SCR, principalmente no que se refere à diminuição ou eliminação de *Enterococcus faecalis*[17-23,32] (Tabela 1). Três dos oito estudos foram realizados por Bohora e Kokate.[17,18,32] O primeiro, um estudo piloto,[17] buscou avaliar o possível efeito inibitório do crescimento do *E. faecalis* por meio da utilização local de probióticos selecionados. A atividade antimicrobiana dos *Lactobacillus* (*Lactobacillus plantarum e Lactobacillus rhamnosus*) neste estudo foi testada por dois métodos, método de difusão em Àgar e método do antagonismo de crescimento, porém, somente o primeiro método demonstrou efeito inibitório no crescimento de *E. faecalis* com zona de inibição média de 20 mm, enquanto o segundo método apresentou resultados variáveis e nenhuma zona de inibição. Esse estudo piloto demonstrou que os probióticos apresentam potencial para serem utilizados durante o tratamento endodôntico. Por isso, o segundo estudo realizado por Bohora e Kokate,[18] buscou aprofundar o estudo anterior e investigar o efeito antibacteriano dos probióticos por meio da liberação de substâncias antimicrobianas contra *E. faecalis* e *Candida albicans* e pela sua possível ação moduladora do sistema imunológico, avaliando esses efeitos tanto em estágio de colônia quanto em estágio de biofilme. Neste estudo,[18] zonas de inibição contra os patógenos também foram avaliadas, porém, só foi observada inibição no crescimento de *E. faecalis*. Além disso, houve diminuição na contagem de unidades formadoras de colônias (UFC) de *E. faecalis* mas não houve mudança significativa para *C. albicans*.

Recentemente, um terceiro estudo deste grupo foi publicado,[32] avaliando a atividade antimicrobiana dos probióticos do grupo *Lactobacilli* e *Bifidobacterium* contra *E. faecalis* e *C. albicans*. No estágio planctônico, os probióticos apresentaram atividade inibitória contra os patógenos endodônticos. No estágio de biofilme, os probióticos apresentaram redução no crescimento de *E. faecalis*, e somente o grupo *Lactobacilli* apresentou redução nas colônias de *C. albicans*.

Em todos os estudos elaborados por Bohora e Kokate,[17,18,32] a admintração local de probióticos demonstrou um perfil competitivo contra *E. faecalis*, o que sugere que a terapia probiótica consiste na substituição da microbiota intracanal, criando um ambiente mais favorável para o reestabelecimento do equilíbrio, já que esta substituição causa uma desorganização do biofilme resistente criado pelo *E. faecalis*.

Utilização de probióticos no interior do sistema de canais radiculares

Durante o tratamento endodôntico, a utilização de irrigante intracanal é essencial para o processo de desinfecção do SCR.[33] O NaOCl é o irrigante mais popular por sua capacidade de dissolver tecidos necróticos e remanescentes orgânicos, e por sua atividade antimicrobiana eficaz.[33,34] Porém, devido à toxicidade apresentada pelo NaOCl em altas concentrações, e a dificuldade na eliminação de endotoxinas bacterianas, a busca por novos irrigantes para o uso durante tratamento endodôntico tem ocorrido.[35-38] El-Sayed *et al*.[21] procuraram determinar os efeitos dos probióticos quando utilizados como irrigantes sob o *E. faecalis*. Assim como nos estudos elaborados por Bohora *et al.*[32] e Bohora e Kokate,[17,18] o estudo de El-Sayed *et al.*[21] demonstrou diminuição significativa na contagem de UFC de *E. faecalis*, apesar de ter apresentado resultados inferiores ao do NaOCl.

O uso da medicação intracanal pode potencializar a redução de micro-organismos após o PQM do SCR.[39,40] Portanto, Kim *et al*.[22,23] estudaram o uso de probióticos na inibição da formação de biofilme multiespécie. O objetivo do estudo de Kim *et al*.[22] foi determinar se o ácido lipoteicóico isolado de *L. plantarum* (Lp.LTA) inibe a formação de biofilme multiespécie oral e se reduz biofilme multiespécie pré-formado. Foi avaliado também se o Lp.LTA em combinação com medicações intracanais convencionais potencializava a eliminação do biofilme multiespécies pré-formado.[22] O estudo demonstrou que o Lp.LTA inibiu a formação de biofilmes multiespécies (*S. mutans, E. faecalis, L. salivarius e Actinomyces naeslundii*) em placas de cultura e em slices de dentina humana *in vitro*. Além disso, o Lp.LTA reduziu biofilmes multiespécies pré-formados, no entanto, esses efeitos foram aumentados quando combinados com medicações intracanais como clorexidina e hidróxido de cálcio.

No entanto, este primeiro trabalho de Kim *et al*.[22], utilizou biofilmes pré-formados, e sabe-se que os biofilmes maduros que se formam ao longo de 3 semanas são mais resistentes a medicações intracanais do que os biofilmes de fase inicial,[41-43] e concentrações altas dessas medicações podem apresentar efeitos colaterais.[44] Baseado nisso, um segundo estudo foi desenvolvido por Kim *et al.*[23], no qual foi avaliada a eficácia do Lp.LTA em combinação com

medicações intracanais (hidróxido de cálcio, clorexidina e pasta triantibiótica) para inibir o biofilme de *E. faecalis* de três semanas *in vitro* e *ex vivo*. Os resultados do estudo mostraram, *in vitro*, que o rompimento do biofilme bacteriano aumentou com a utilização do Lp.LTA de maneira dose-dependente e que a ação antimicrobiana da clorexidina e do hidróxido de cálcio foi melhorada após a associação com Lp.LTA. Quando o Lp.LTA foi administrado em diferentes momentos do tratamento (antes, durante e depois da clorexidina), foi observado que o pré-tratamento potencializou a atividade anti-biofilme da clorexidina. Já nos grupos em que o Lp.LTA e a clorexidina foram usadas simultaneamente, ou nos grupos em que o Lp.LTA foi usado após a clorexidina, este se mostrou ineficiente. Já em blocos de dentina (*ex vivo*), o tratamento foi realizado com Lp.LTA por 1 hora, seguido da clorexidina por 24horas. O resultado mostrou que o pré-tratamento com Lp.LTA potencializou o efeito da clorexidina em remover biofilme bacteriano.

Probióticos no tratamento da periodontite apical

Os efeitos benéficos da utilização de probióticos no tratamento da doença periodontal observados em estudos anteriores[9,12-14] podem ser relevantes para o auxílio do tratamento da periodontite apical, já que a sua etiopatogenia se assemelha com a da doença periodontal.

Mediadores inflamatórios liberados em resposta à invasão de micro-organismos no canal radicular são importantes para o desenvolvimento e progressão das manifestações clínicas da periodontite apical.[45] Esses mediadores causam vasodilatação, aumentam permeabilidade e também podem aumentar a inflamação sistêmica.[46] Cosme-Silva *et al*.[19] buscaram avaliar os efeitos da utilização sistêmica de probióticos na periodontite apical em ratos. Por demonstrarem resultados significativos em doenças inflamatórias, as cepas *L. rhamnosus* e *L. acidophilus* foram utilizadas[47,48] no estudo. O trabalho mostrou que a suplementação com probióticos teve um efeito significativo na severidade da periodontite apical em ratos e levou a redução significativa na contagem de micro-organismos no canal radicular quando comparado ao grupo controle (sem administração de probióticos). Assim como em pesquisas realizadas em casos de doença periodontal, os probióticos selecionados neste estudo foram capazes de diminuir o infiltrado inflamatório e mediadores pró-inflamatórios (IL-1 e IL-6) e, foram capazes de aumentar os níveis de mediadores anti-inflamatórios (IL-10), gerando a modulação positiva da resposta do hospedeiro. Os autores concluem que estes resultados demonstram o efeito anti-inflamatório dos probióticos no desenvolvimento da periodontite apical em ratos.

Foi sugerido que os probióticos poderiam afetar o metabolismo ósseo por meio de seus efeitos anti-inflamatórios e de sua facilidade em absorver nutrientes e minerais no intestino[49]. O estudo mais recente de Cosme-Silva *et al*.[20] buscou avaliar a relação entre a administração sistêmica de probióticos e os processos de inflamação/reabsorção, associados a periodontite apical em ratos. Os resultados mostraram que os probióticos aumentaram a quantidade de OPG e diminuíram o RANKL, reduzindo a reabsorção óssea por osteoclastogênese induzida por RANKL. Portanto, quando *L. rhamnosus* e *L. acidophilus* foram administrados, houve uma redução significativa na inflamação e reabsorção óssea.

***Tabela 1**: Principais resultados dos estudos incluídos.*

Artigos incluídos	Principais resultados
Bohora *et al*.[17]	Os probióticos *L. plantarum* e *L. rhamnosus* foram selecionados para avaliar sua atividade antimicrobiana contra o *E. faecalis* pelo método de difusão em ágar e pelo teste do antagonismo de crescimento, porém só o primeiro método mostrou efeito inibitório no crescimento de *E. faecalis*, no segundo método não foram observadas zonas de inibição contra o microrganismo testado.
Bohora *et al*.[18]	Na fase 1, o estudo foi conduzido pelo teste de difusão em ágar para avaliar a atividade antimicrobiana dos probióticos comerciais (Ecobion e darolac) contra E. faecalis e C. albicans. O estudo mostrou que os probióticos apresentaram atividade antimicrobiana contra o *E. faecalis* mas não tiveram efeito sobre o *C. albicans*. Na fase 2, os dois probióticos foram avaliados quanto a sua eficácia em inibir a formação de biofilme dos patógenos endodônticos e os resultados mostraram que os probióticos tiveram efeito antimicrobiano contra os microrganismos testados.
Cosme-Silva *et al*.[19]	Este estudo buscou avaliar os efeitos da utilização sistêmica de probióticos (*L. rhamnosus* e *L. acidophilus*) na periodontite apical em ratos. O trabalho mostrou que a suplementação com probióticos teve um efeito significativo na severidade da resposta inflamatória quando comparado ao grupo controle, (diminuição do infiltrado inflamatório) e levou a uma redução significativa na contagem de micro-organismos no canal radicular e na saliva quando comparado ao grupo controle. Os probióticos selecionados neste estudo apresentaram menor área de lesão periapical e foram capazes de diminuir os níveis de mediadores pró-inflamatórios (IL-1 e IL-6) e aumentar os níveis de mediadores anti-inflamatórios (IL-10), gerando a modulação positiva da resposta do hospedeiro.

***Tabela 1**: Principais resultados dos estudos incluídos.*

Artigos incluídos	Principais resultados
Cosme-Silva *et al*.[20]	O estudo buscou avaliar a relação entre a administração sistêmica de probióticos (*L. rhamnosus* e *L. acidophilus*) e os processos de inflamação/reabsorção associados a periodontite apical em ratos. Os resultados mostraram que os probióticos tiveram a magnitude da resposta inflamatória diminuída quando comparada ao grupo controle. Os dois probióticos testados aumentaram a quantidade de OPG e diminuíram o RANKL, quando comparados ao grupo controle. Reduzindo assim, a reabsorção óssea por osteoclastogênese induzida por RANKL. Além disso, imagens de microtomografia computadorizada mostraram menor volume de reabsorção óssea quando comparados ao controle. Portanto, quando *L. rhamnosus* e *L. acidophilus* foram administrados, houve uma redução significativa na inflamação e reabsorção óssea.
El-Sayed *et al*.[21]	O estudo buscou determinar os efeitos do probiótico *L. rhamnosus* quando utilizado como irrigantes sob o *E. faecalis*. Foram utilizados três grupos: irrigação com solução salina (controle negativo), NaOCl (controle positivo) e probiótico. As coletas foram realizadas imediatamente depois da irrigação e após 24hs. Os resultados demonstraram que o grupo NaOCl teve a menor contagem de UFC (imediatamente e após 24hs), seguido do grupo probiótico.
Kim *et al*.[22]	O estudo avaliou se o ácido lipoteicóico isolado *L. plantarum* (Lp.LTA) inibe a formação de biofilme multiespécie oral e se reduz biofilme multiespécie pré formado. Foi avaliado também se o Lp.LTA em combinação com medicações intracanais convencionais potencializava a eliminação do biofilme multiespécies pré- formado. O estudo demonstrou que o Lp.LTA inibiu a formação de biofilmes multiespécies (*S. mutans, E. faecalis, L. salivarius* e *A. naeslundii*) em placas de cultura e em slices de dentina humana in vitro. Além disso, o Lp.LTA reduziu biofilmes multiespécies pré-formados, no entanto, esses efeitos foram aumentados quando combinados com medicações intracanais como clorexidina e hidróxido de cálcio.
Kim *et al*.[23]	Foi avaliada a eficácia do Lp.LTA sozinho e em combinação com medicações intracanais para inibir o biofilme de *E. faecalis* de três semanas *in vitro* e *ex vivo*. *In vitro*, o estudo demonstrou que o rompimento do biofilme bacteriano aumentou com a utilização do Lp.LTA de maneira dose-dependente e o tratamento com Lp.LTA seguido por hidróxido de cálcio ou clorexidina apresentou menores áreas cobertas por biofilme. Quando o Lp.LTA foi administrado em diferentes momentos do tratamento (antes, durante e depois da clorexidina), foi observado que o pré-tratamento potencializou a atividade anti-biofilme da clorexidina, enquando nos grupos em que o Lp.LTA e a clorexidina foram usadas simultaneamente ou nos grupos em que o Lp.LTA foi usado após a clorexidina, foi ineficiente. Já em blocos de dentina (*ex vivo*), o tratamento foi realizado com Lp.LTA por 1 hora, seguido da clorexidina por 24hs. O resultado mostrou que pré-tratamento com Lp.LTA potencializou o efeito da clorexidina em remover biofilme bacteriano.
Bohora *et al*.[32]	O estudo avaliou a atividade antimicrobiana dos probióticos do grupo *Lactobacilli* e *Bifidobacterium* contra *E. faecalis* e *C. albicans*. No estágio planctônico, os probióticos apresentaram atividade inibitória contra os patógenos endodônticos. No estágio de biofilme, os probióticos apresentaram redução no crescimento de *E. faecalis*, e somente o grupo Lactobacilli apresentou redução nas colônias de *C. albicans*.

CONCLUSÃO

Embora tenhamos diversos estudos com efeitos positivos corrrelacionando o uso de diferentes cepas probióticas com especialidades da odontologia, ainda são escassos os trabalhos que comprovem o efeito benéfico da terapia probiótica na endodontia, seja de forma sistêmica ou local. A grande maioria dos estudos presentes na literatura até o presente momento, apoiam que os probióticos têm um potencial papel terapêutico na endodontia devido aos seus efeitos antimicrobianos, antibiofilmes, anti-inflamatórios, imunomoduladores e na promoção da reabsorção óssea. No entanto, esses estudos apresentam baixo nível de evidência por serem experimentos realizados *in vitro* e em animais, sendo necessária a realização de trabalhos clínicos para avaliação do efeito benéfico de sua utilização na prática endodôntica.

REFERÊNCIAS

1. Sanders ME. Probiotics: definition, sources, selection, and uses. Clin Infect Dis. 2008 Feb;46(2):58-61. doi: 10.1086/523341.
2. Zhao R, Hu H, Wang Y, Lai W, Jian F. Efficacy of Probiotics as Adjunctive Therapy to Nonsurgical Treatment of Peri-Implant Mucositis: A Systematic Review and Meta-Analysis. Front Pharmacol. 2021 Jan;18(11):541752. doi: 10.3389/fphar.2020.541752.
3. Joint FAO/WHO Working Group Report on Drafting Guidelines for the Evaluation of Probiotics in Food London, Ontario, Canada, April 30 and May 1, 2002
4. Teughels W, Loozen G, Quirynen M. Do probiotics offer opportunities to manipulate the periodontal oral microbiota? J Clin Periodontol. 2011 Mar;38 Suppl (11):159-77. doi: 10.1111/j.1600-051X.2010.01665.x.
5. Bermudez-Brito M, Plaza-Díaz J, Muñoz-Quezada S, Gómez-Llorente C, Gil A. Probiotic mechanisms of action. Ann Nutr Metab. 2012 61(2):160-74. doi:10.1159/000342079.

6. Meurman JH. Probiotics: do they have a role in oral medicine and dentistry? Eur J Oral Sci. 2005 Jun;113(3):188-96. doi: 10.1111/j.1600-0722.2005.00191.x.
7. Teughels W, Van Essche M, Sliepen I, Quirynen M. Probiotics and oral healthcare. Periodontol 2000. 2008 48:111-47. doi: 10.1111/j.1600-0757.2008.00254.x.
8. George Kerry R, Patra JK, Gouda S, Park Y, Shin HS, Das G. Benefaction of probiotics for human health: A review. J Food Drug Anal. 2018 Jul;26(3):927-39. doi: 10.1016/j.jfda.2018.01.002.
9. Tejero-Sariñena S, Barlow J, Costabile A, Gibson GR, Rowland I. In vitro evaluation of the antimicrobial activity of a range of probiotics against pathogens: evidence for the effects of organic acids. Anaerobe. 2012 Oct;18(5):530-8. doi: 10.1016/j.anaerobe.2012.08.004.
10. Ammor MS, Flórez AB, Mayo B. Antibiotic resistance in non-enterococcal lactic acid bacteria and bifidobacteria. Food Microbiol. 2007 Sep;24(6):559-70. doi: 10.1016/j.fm.2006.11.001.
11. Lee J, Yun HS, Cho KW, Oh S, Kim SH, Chun T, *et al*. Evaluation of probiotic characteristics of newly isolated Lactobacillus spp.: immune modulation and longevity. Int J Food Microbiol. 2011 Aug 2;148(2):80-6. doi: 10.1016/j.ijfoodmicro.2011.05.003.
12. Teanpaisan R, Piwat S, Dahlén G. Inhibitory effect of oral Lactobacillus against oral pathogens. Lett Appl Microbiol. 2011 Oct;53(4):452-9. doi: 10.1111/j.1472-765X.2011.03132.x.
13. Ahola AJ, Yli-Knuuttila H, Suomalainen T, Poussa T, Ahlström A, Meurman JH, *et al*. Short-term consumption of probiotic-containing cheese and its effect on dental caries risk factors. Arch Oral Biol. 2002 Nov;47(11):799-804. doi: 10.1016/s0003-9969(02)00112-7.
14. Riccia DN, Bizzini F, Perilli MG, Polimeni A, Trinchieri V, Amicosante G, *et al*. Anti-inflammatory effects of Lactobacillus brevis (CD2) on periodontal disease. Oral Dis. 2007 Jul;13(4):376-85. doi: 10.1111/j.1601-0825.2006.01291.x.
15. Teughels W, Newman MG, Coucke W, Haffajee AD, Van Der Mei HC, Haake SK, *et al*. Guiding periodontal pocket recolonization: a proof of concept. J Dent Res. 2007 Nov;86(11):1078-82. doi: 10.1177/154405910708601111.
16. Ricoldi MST, Furlaneto FAC, Oliveira LFF, Teixeira GC, Pischiotini JP, Moreira ALG, *et al*. Effects of the probiotic Bifidobacterium animalis subsp. lactis on the non-surgical treatment of periodontitis. A histomorphometric, microtomographic and immunohistochemical study in rats. PLoS One. 2017 Jun 29;12(6):e0179946. doi: 10.1371/journal.pone.0179946.
17. Bohora AA, Kokate SR. Good Bugs vs Bad Bugs: Evaluation of Inhibitory Effect of Selected Probiotics against Enterococcus faecalis. J Contemp Dent Pract. 2017 Apr 1;18(4):312-316. doi: 10.5005/jp-journals-10024-2037.
18. Bohora A, Kokate S. Evaluation of the Role of Probiotics in Endodontic Treatment: A Preliminary Study. J Int Soc Prev Community Dent. 2017 Jan-Feb;7(1):46-51. doi: 10.4103/2231-0762.200710.
19. Cosme-Silva L, Dal-Fabbro R, Cintra LTA, Dos Santos VR, Duque C, Ervolino E, *et al*. Systemic administration of probiotics reduces the severity of apical periodontitis. Int Endod J. 2019 Dec;52(12):1738-1749. doi: 10.1111/iej.13192.
20. Cosme-Silva L, Dal-Fabbro R, Cintra LTA, Ervolino E, Prado ASD, Oliveira DP, *et al*. Dietary supplementation with multi-strain formula of probiotics modulates inflammatory and immunological markers in apical periodontitis. J Appl Oral Sci. 2021 Jan 25;29:e20210483. doi: 10.1590/1678-7757-2020-0483.
21. El-Sayed H, Aly Y, Elgamily H, Nagy MM. A Promising Probiotic Irrigant: An *in vitro* study. Open Access Maced J Med Sci. 2019 Jan 28;7(3):407-411. doi: 10.3889/oamjms.2019.074.
22. Kim AR, Ahn KB, Yun CH, Park OJ, Perinpanayagam H, Yoo YJ, *et al*. Lactobacillus plantarum Lipoteichoic Acid Inhibits Oral Multispecies Biofilm. J Endod. 2019 Mar;45(3):310-315. doi: 10.1016/j.joen.2018.12.007.
23. Kim AR, Kang M, Yoo YJ, Yun CH, Perinpanayagam H, Kum KY, *et al*. Lactobacillus plantarum lipoteichoic acid disrupts mature Enterococcus faecalis biofilm. J Microbiol. 2020 Apr;58(4):314-319. doi: 10.1007/s12275-020-9518-4.
24. Kakehashi S, Stanley HR, Fitzgerald RJ. The effects of surgical exposures of dental pulps in germ-free and conventional laboratory rats. Oral Surg Oral Med Oral Pathol. 1965 Sep;20:340-9. doi: 10.1016/0030-4220(65)90166-0.
25. Schilder H. Cleaning and shaping the root canal. Dent Clin North Am. 1974;18(2):269-96.
26. Walton RE. Histologic evaluation of different methods of enlarging the pulp canal space. J Endod. 1976 Oct;2(10):304-11. doi: 10.1016/S0099-2399(76)80045-3.
27. Bystrom A, Happonen RP, Sjogren U, Sundqvist G. Healing of periapical lesions of pulpless teeth after endodontic treatment with controlled asepsis. Endod Dent Traumatol. 1987 Apr;3(2):58-63. doi: 10.1111/j.1600-9657.1987.tb00543.x.
28. Antunes HS, Rôças IN, Alves FR, Siqueira JF Jr. Total and Specific Bacterial Levels in the Apical Root Canal System of Teeth with Post-treatment Apical Periodontitis. J Endod. 2015 Jul;41(7):1037-42. doi: 10.1016/j.joen.2015.03.008.
29. Siqueira JF Jr, Antunes HS, Pérez AR, Alves FRF, Mdala I, Silva EJNL, Belladonna FG, Rôças IN. The Apical Root Canal System of Teeth with Posttreatment Apical Periodontitis: Correlating Microbiologic, Tomographic, and Histopathologic Findings. J Endod. 2020 Sep;46(9):1195-1203. doi: 10.1016/j.joen.2020.05.020.
30. Siqueira JF, Lima KC, Magalhães FA, Lopes HP, de Uzeda M. Mechanical reduction of the bacterial population in the root canal by three instrumentation techniques. J Endod. 1999 May;25(5):332-5. doi: 10.1016/S0099-2399(06)81166-0.
31. Sundqvist G, Figdor D, Persson S, Sjögren U. Microbiologic analysis of teeth with failed endodontic treatment and the outcome of conservative re-treatment. Oral Surg Oral Med Oral Pathol Oral Radiol Endod. 1998 Jan;85(1):86-93. doi: 10.1016/s1079-2104(98)90404-8.
32. Bohora A, Kokate S, Khedkar S, Vankudre A. Antimicrobial activity of probiotics against endodontic pathogens: a preliminary study. Indian J Med Microbiol 2019 Jan-Mar;37(1):5-11. doi: 10.4103/ijmm.IJMM_18_333.
33. Ruksakiet K, Hanák L, Farkas N, Hegyi P, Sadaeng W, Czumbel LM, Sang-Ngoen T, Garami A, Mikó A, Varga G, Lohinai Z. Antimicrobial Efficacy of Chlorhexidine and Sodium Hypochlorite in Root Canal Disinfection: A Systematic Review and Meta-analysis of Randomized Controlled Trials. J Endod. 2020 Aug;46(8):1032-1041.e7. doi: 10.1016/j.joen.2020.05.002.
34. Tartari T, Bachmann L, Maliza AG, Andrade FB, Duarte MA, Bramante CM. Tissue dissolution and modifications in dentin composition by different sodium hypochlorite concentrations. J Appl Oral Sci. 2016 May-Jun;24(3):291-8. doi: 10.1590/1678-775720150524.
35. Bukhari S, Kim D, Liu Y, Karabucak B, Koo H. Novel Endodontic Disinfection Approach Using Catalytic Nanoparticles. J Endod. 2018 May;44(5):806-812. doi: 10.1016/j.joen.2017.12.003.

36. Gomes BP, Martinho FC, Vianna ME. Comparison of 2.5% sodium hypochlorite and 2% chlorhexidine gel on oral bacterial lipopolysaccharide reduction from primarily infected root canal. J Endod 2009;35:1350–3. doi: 10.1016/j.joen.2009.06.011
37. Kfir A, Goldenberg C, Metzger Z, Hülsmann M, Baxter S. Cleanliness and erosion of root canal walls after irrigation with a new HEDP-based solution vs. traditional sodium hypochlorite followed by EDTA. A scanning electron microscope study. Clin Oral Investig. 2020 Oct;24(10):3699-3706. doi: 10.1007/s00784-020-03249-w.
38. Rôças IN, Provenzano JC, Neves MA, Siqueira JF Jr. Disinfecting Effects of Rotary Instrumentation with Either 2.5% Sodium Hypochlorite or 2% Chlorhexidine as the Main Irrigant: A Randomized Clinical Study. J Endod. 2016 Jun;42(6):943-7. doi: 10.1016/j.joen.2016.03.019.
39. Ghahramani Y, Mohammadi N, Gholami A, Ghaffaripour D. Antimicrobial Efficacy of Intracanal Medicaments against *E. Faecalis* Bacteria in Infected Primary Molars by Using Real-Time PCR: A Randomized Clinical Trial. Int J Dent. 2020 Dec 21;2020:6669607. doi: 10.1155/2020/6669607.
40. Moradi Eslami L, Vatanpour M, Aminzadeh N, Mehrvarzfar P, Taheri S. The comparison of intracanal medicaments, diode laser and photodynamic therapy on removing the biofilm of Enterococcus faecalis and Candida albicans in the root canal system (ex-vivo study). Photodiagnosis Photodyn Ther. 2019 Jun;26:157-161. doi: 10.1016/j.pdpdt.2019.01.033.
41. Shen Y, Stojicic S, Haapasalo M. Antimicrobial efficacy of chlorhexidine against bacteria in biofilms at different stages of development. J Endod. 2011 May;37(5):657-61. doi: 10.1016/j.joen.2011.02.007.
42. Stojicic S, Shen Y, Haapasalo M. Effect of the source of biofilm bacteria, level of biofilm maturation, and type of disinfecting agent on the susceptibility of biofilm bacteria to antibacterial agents. J Endod. 2013 Apr;39(4):473-7. doi: 10.1016/j.joen.2012.11.024.
43. Tagelsir A, Yassen GH, Gomez GF, Gregory RL. Effect of Antimicrobials Used in Regenerative Endodontic Procedures on 3-week-old Enterococcus faecalis Biofilm. J Endod. 2016 Feb;42(2):258-62. doi: 10.1016/j.joen.2015.09.023.
44. Arabaci T, Türkez H, Çanakçi CF, Özgöz M. Assessment of cytogenetic and cytotoxic effects of chlorhexidine digluconate on cultured human lymphocytes. Acta Odontol Scand. 2013 Sep;71(5):1255-60. doi: 10.3109/00016357.2012.757646.
45. Graves DT, Oates T, Garlet GP. Review of osteoimmunology and the host response in endodontic and periodontal lesions. J Oral Microbiol. 2011 Jan;17(3). doi: 10.3402/jom.v3i0.5304.
46. Bergandi L, Giuggia B, Alovisi M, Comba A, Silvagno F, Maule M, *et al*. Endothelial dysfunction marker variation in young adults with chronic apical periodontitis before and after endodontic treatment. J Endod. 2019 May;45(5):500-506. doi: 10.1016/j.joen.2019.01.018.
47. Toiviainen A, Jalasvuori H, Lahti E, Gursoy U, Salminen S, Fontana M, *et al*. Impact of orally administered lozenges with Lactobacillus rhamnosus GG and Bifidobacterium animalis subsp. lactis BB-12 on the number of salivary mutans streptococci, amount of plaque, gingival inflammation and the oral microbiome in healthy adults. Clin Oral Investig. 2015 Jan;19(1):77-83. doi: 10.1007/s00784-014-1221-6.
48. Gatej SM, Marino V, Bright R, Fitzsimmons TR, Gully N, Zilm P, *et al*. Probiotic Lactobacillus rhamnosus GG prevents alveolar bone loss in a mouse model of experimental periodontitis. J Clin Periodontol. 2018 Feb;45(2):204-212. doi: 10.1111/jcpe.12838.
49. Amin N, Boccardi V, Taghizadeh M, Jafarnejad S. Probiotics and bone disorders: the role of RANKL/RANK/ OPG pathway. Aging Clin Exp Res. 2020 32:363–371. doi. org/10.1007/s40520-019-01223-5.

TRATAMENTO RESTAURADOR ATRAUMÁTICO: PARADIGMAS E PROGRESSOS DA TÉCNICA

Emilyn Vitória Brígido **Sales**[1]*, Marcia Edeuma Santos **Cabral**[2], Aline Borges Luiz **Monnerat**[3], Antônio Fernando **Monnerat**[2]

[1]Faculdade de Odontologia na Universidade do Estado do Rio de Janeiro - UERJ, Rio de Janeiro, Rio de Janeiro, Brasil
[2]Departamento de Odontologia Restauradora, Faculdade de Odontologia, Universidade do Estado do Rio de Janeiro - UERJ, Rio de Janeiro, Rio de Janeiro, Brasil
[3]Departamento de Odontologia Social e Preventiva, Faculdade de Odontologia, Universidade Arthur Sá Earp Neto - FASE, Petrópolis, Rio de Janeiro, Brasil

Palavras-chave: Tratamento Restaurador Atraumático. ART. Cárie. Cimento de Ionômero de Vidro.

RESUMO

Introdução: O tratamento restaurador atraumático (TRA) surgiu com a intenção de restaurar dentes cariados em locais onde o tratamento convencional não era possível. No Brasil, a técnica é sugerida nos cadernos do SUS para escolares, em locais de difícil acesso e como tratamento de eleição durante a pandemia da Covid-19 por suas características minimamente invasivas que não geram aerossóis. **Objetivo**: Este artigo objetiva explicitar as vantagens da técnica, as indicações e o passo a passo para uma aplicação da filosofia de forma correta e efetiva. **Fonte dos dados**: A metodologia da fonte dos dados foi baseada em inquéritos de saúde pública e artigos relacionados à saúde bucal coletiva que tivessem o tratamento restaurador atraumático como tema central. **Síntese dos dados**: A busca desses estudos nas bases do Ministério da Saúde, Pubmed, Scielo e BVS Virtual Library foi filtrada considerando o período dos últimos 5 anos, em inglês e em português, utilizando-se de operadores booleanos para direcionar ao tema central. **Conclusão**: O TRA apresenta amplo alcance social, com redução do tempo de cadeira, de tratamento endodôntico e exodontias, sendo de fácil aplicação tanto em consultório como em locais sem equipamentos. As vantagens estendem-se para a equipe, o gestor e o paciente. Conquanto, apresenta limitações quanto ao tamanho e retenção da cavidade da lesão cariosa, e, principalmente, a baixa aceitação da técnica por parte do profissional e comunidade. Contudo, a capacitação dos profissionais é necessária para que a técnica seja aplicada com os materiais apropriados e nas corretas indicações para se alcançar o sucesso.

Keywords: Atraumatic Restorative Treatment. ART. Caries. Glass Ionomer Cement.

ABSTRACT

Introduction: The atraumatic restorative treatment (ART) emerged with the intention of restoring teeth with caries lesions in places where conventional treatment was not possible. In Brazil, the technique is suggested in the Health Unic System for schoolchildren, in places that are difficult to access and as a treatment option of choice during the Covid-19 pandemic due to its minimally invasive characteristics that do not generate aerosols. **Objective**: This article aims to explain the advantages of the technique, the indications and the step by step for a correct and effective application of the philosophy. **Sources of data**: The data source methodology was based on public health surveys and articles related to collective oral health that had the atraumatic restorative treatment as a central theme. **Synthesis of data**: The search for these studies on the basis of the Ministry of Health, Pubmed, Scielo and BVS Virtual Library was filtered in the period of the last 5 years, in English and Portuguese, using Boolean operators to address the central theme. **Conclusion**: ART has a wide social reach, with reduced chair time, endodontics, extractions and easy application both in the office and in places without equipment. The advantages extend to the team, the manager and the patient. However, it has limitations regarding the size and retention of the cavity of the carious lesion, quality of the restorative material and, mainly, the low acceptance of the technique by the professional and the community. It has lower cost, reduction of dental materials, applications in different environments, proven quality to restore caries injuries, in addition to its preventive therapy in the paralysis and progression of dental caries. However, the training of professionals is necessary for the technique to be applied with the appropriate materials and in the correct indications to achieve the success.

Submetido: Abril 26, 2021
Modificado: Outubro 22, 2021
Aceito: Outubro 25, 2021

***Autor para correspondência**:
Emilyn Vitória Brígido Sales
Endereço: Boulevard 28 de Setembro, 157, Vila Isabel, Rio de Janeiro, RJ, Brasil. CEP: 20551-030
Telefone: +55 (21) 9 8315-9000
Email: emilyn.salles@hotmail.com

INTRODUÇÃO

O cenário atual da doença cárie no Brasil reflete as dificuldades que ainda persistem em como desenvolver estratégias de prevenção e promoção da saúde bucal que possam atingir a maior parcela possível da população. De acordo com Agnelli[1], os resultados para índices de CPOD apontam para uma possível ocultação do real impacto da cárie em um mesmo local por meio da polarização da experiência da doença, sendo esta determinada pelo contexto social. A doença se mostra mais prevalente em populações economicamente desfavorecidas, que engloba o contexto do menor grau de instrução, menor acesso à saúde e condições precárias de higiene. A escolha de táticas simples de serem aplicadas e eficazes contra problemas pontuados é de grande valor para o sistema de saúde.

O Tratamento Restaurador Atraumático (TRA) e suas aplicações têm se mostrado importantes para o desenvolvimento de estratégias em saúde. Embora desenvolvido nas décadas de 80 e 90 para ser aplicado em comunidades sem acesso à infraestrutura mínima para aplicação da odontologia convencional, vem ganhando muito espaço na Odontologia moderna em virtude de alguns aspectos: técnica minimamente invasiva,[2] permitindo manutenção de estrutura dental sadia através da remoção seletiva de cárie com instrumentos manuais e restauração com Cimento de Ionômero de Vidro (CIV) de alta viscosidade; redução do número de exposições pulpares, reduzindo a necessidade de tratamento endodôntico e exodontias, menor estresse e ansiedade do paciente, visto que raramente causa dor, não necessitando de anestesia na maioria dos casos;[3] é um método econômico e eficaz na prevenção e controle da doença cárie em populações vulneráveis.[4]

Além disso, a aplicação desta técnica em locais de grande demanda por tratamento restaurador odontológico aumenta o número de pacientes livres de lesões cariosas em atividade, uma vez que o atendimento é mais veloz. A resolutividade da técnica TRA também tem impacto positivo na redução dos custos do tratamento em comparação aos tratamentos restauradores convencionais.[5] Por permitir redução do tempo clínico e ser menos doloroso, torna-se uma excelente alternativa em odontopediatria e para pacientes com necessidades especiais.[6] É considerado uma estratégia sólida baseada na promoção da saúde e prevenção da cárie, permitindo ampla cobertura da população na rede pública de saúde.[7]

Contudo, apesar de diversos estudos suportando o uso racional desta técnica, seu emprego tem sido contestado pelos profissionais que desconhecem a técnica, que a empregaram em cavidades contraindicadas ou mesmo com CIVs convencionais. Apenas CIVs de alta viscosidade que são realmente indicados para a técnica do TRA.

Com base nesses fatos e por meio de uma revisão de literatura, este artigo tem como objetivos: (1) explicar as vantagens da técnica para profissionais, gestores e pacientes; (2) descrever as indicações e contraindicações para os dentes decíduos e permanentes; (3) apresentar os cimentos de ionômero de vidro de alta viscosidade e o passo a passo da técnica. Portanto, os autores pretendem estimular a equipe odontológica a indicar com confiança um protocolo de atenção à saúde bucal baseado em evidências constatadas na literatura.

FONTE DOS DADOS

Primeiramente, foi realizada a busca em inquéritos de saúde brasileira referente à saúde bucal (SB Brasil 2003 e 2010) a fim de obter informações sobre o cenário da doença cárie no país. Posteriormente, foi realizada uma pesquisa em livros da literatura relacionados à odontologia minimamente invasiva. Buscou-se também em revisões sistemáticas, meta-análises e estudos de ensaios clínicos randomizados referente aos últimos 5 anos (2016-2021), em 4 bancos de dados: Ministério da Saúde, Pubmed, Scielo e BVS Virtual Library. A pesquisa nas bases de dados foi feita com o auxílio de operadores booleanos, com o objetivo de atingir os termos de forma simultânea nos artigos e refinar dentre aqueles que não se encaixavam com os propósitos do estudo. As palavras-chave foram separadas com o operador booleano “AND” para que cada resultado da pesquisa contivesse todos os termos pesquisados e o operador booleano “OR” para que uma outra opção de descritor fosse incluída na pesquisa.

As estratégias de buscas utilizaram os seguintes termos: *dental caries*, *primary health care*, *atraumatic restorative treatment*. Os critérios de seleção e inclusão foram estudos clínicos apenas randomizados, revisões de literatura e meta-análises. Os critérios de exclusão foram artigos que não contemplaram nenhum dos temas sugeridos nos descritores, artigos duplicados ou que não foram publicados no espaço de tempo determinado.

SÍNTESE DOS DADOS

Foram incluídos 13 estudos publicados entre os anos de 2015 e 2020, disponíveis em inglês e/ou português nas bases supracitadas.

Caminhos do TRA

A Organização Mundial da Saúde (OMS) em 1994 abordou o TRA, descrevendo-o como um procedimento revolucionário no tratamento da cárie dentária e com potencial social para melhorar a qualidade da saúde bucal

de diversas populações. O TRA passou a ser utilizado no Brasil, principalmente no atendimento a crianças em escolas. Um grande impulso para a disseminação do TRA ocorreu na reunião anual da "International Association for Dental Research" (IADR). O Simpósio aconteceu em Singapura em 1995, a "Minimal Intervention Techniques for Dental Caries". O TRA foi um dos grandes focos dos assuntos abordados no evento e, ao final, foi estabelecida uma agenda de pesquisa, a partir da qual foram desenvolvidas investigações laboratoriais e clínicas em diferentes partes do mundo.[2]

Em 2002, o Centro Colaborador da OMS em Nijmegen, na Holanda, publicou o Basic Package of Oral Care, um guia com recomendações para tomadores de decisão no campo da saúde pública.[3] O documento ainda é bastante atual, pois define três pilares para o atendimento odontológico: sanar urgências (como dor e trauma), promover o uso de creme dental fluoretado e tratar lesões com a técnica de TRA.

Sendo aceito o TRA pela Organização Mundial de Saúde (OMS) como um procedimento que se baseia nos conceitos de mínima intervenção aplicável em nível de saúde pública, a Organização Panamericana da Saúde (OPAS) também o recomenda nos protocolos de atenção dos Ministérios da Saúde da região latino-americana, porém os programas que o utilizam adotam principalmente sua fase restauradora, sendo recomendado em escolares a partir dos seis anos e dando prioridade à dentição permanente. [22,23]

As metas de saúde bucal para o Brasil no ano de 2010 eram de 90% de pessoas sem cárie aos 5 anos de idade e CPOD menor que 1 aos 12 anos de idade. Entretanto, sabemos que esse resultado não foi alcançado no Brasil nesse ano, de acordo com os dados do levantamento epidemiológico Brasil Sorridente de 2010.[4] Após uma década desses dados levantados, percebe-se grande dificuldade para alcançar tais metas estipuladas pela OMS. Estudos revelam que a prevalência de cárie dentária se mostra significativamente pior para populações de baixo nível socioeconômico, para as quais outros fatores sociais também têm se mostrado determinantes na condição de saúde bucal de diferentes grupos da população brasileira. Com isso, a ampliação do uso da técnica de TRA nas Unidades Básicas de Saúde e na Saúde da Família pode ser uma alternativa importante para diminuir essas desigualdades, por ser aplicável de forma mais simples e menos custosa, possibilitando o alcance para todas as classes.

Em 2020, reforçou-se a necessidade de priorizar procedimentos minimamente invasivos. Com isso, o Ministério da Saúde publicou em junho a Portaria nº 526 incluindo o TRA como procedimentos realizados pelo Sistema Único de Saúde (SUS) que seriam de escolha. Anteriormente a essa portaria, cada município optava sobre a inserção da técnica em suas unidades de saúde.[6]

Vantagens do TRA

Devido a possibilidade da aplicação da técnica fora da cadeira odontológica, com uso de materiais manuais e poucos materiais auxiliares para a execução, aumenta-se a abrangência da atuação da equipe odontológica na sociedade.

Dessarte, possibilita reduzir a demanda para restaurações nas unidades de saúde, diminuindo os custos relacionados à alta procura por atendimento odontológico restaurador. Consequentemente diminuindo os riscos de permanência da atividade da doença e possibilidade de exposições pulpares que levariam à uma endodontia ou extração do elemento dental.

A atuação da equipe odontológica em regiões onde a população encontra dificuldade em acesso aos serviços favorece o diagnóstico precoce e a inclusão contínua da população. No atendimento TRA, sem a necessidade de caneta de alta rotação, em pacientes pediátricos, idosos, ansiosos ou pacientes com necessidades especiais, permite ao dentista e sua equipe melhor efetividade da técnica e aumentando aceitabilidade do paciente em incluir a ida ao dentista como algo rotineiro e necessário para manutenção de sua saúde desvinculando de um momento traumático, principalmente para a criança.

Com esses pontos, podemos destrinchar as vantagens e indicações dessa técnica minimamente invasiva, que se compara às restaurações ditas tradicionais, como as que são feitas com amálgama e resina composta. Assim, fortalece a sua aplicação e expansão nas equipes de saúde pelo país.

Vantagens para a equipe

A facilidade de aplicação da técnica reproduz a otimização do tempo de atendimento e aumenta o número de altas nos consultórios. Porém, devido ao desconhecimento da técnica por parte dos profissionais das equipes de saúde ou das barreiras impostas pelos próprios dentistas devido ao estigma de se considerar o CIV como um material inferior, ou destinado apenas para adequação de meio bucal. Nessa perspectiva, a ausência de capacitação ou treinamento específico da equipe (cirurgião-dentista e auxiliares) pode explicar a desmotivação e o baixo resultado para com o desenvolvimento do protocolo de atendimento fundamentado no TRA.[4]

De fato, o CIV convencional pode servir para estes procedimentos, os quais não caracterizam o TRA, pois tal procedimento envolve uma restauração definitiva. Para modificar esse cenário, investimentos em educação e capacitação dos profissionais, divulgação da técnica e provimento de material recomendado para o uso eficaz e

correto da técnica devem ser fornecidos para os melhores resultados.[7,10]

Atualmente, algumas instituições de ensino, prefeituras e portais Telessaúde disponibilizam cursos de extensão e cursos de capacitação presenciais para profissionais da odontologia sobre o TRA e também cursos on-line de atualização sobre odontologia minimamente invasiva.

Vantagens para o gestor

A técnica de TRA é recomendada pela OMS e pela Federação Dentária Internacional (FDI) por ser uma técnica para tratamento da cárie minimamente invasiva, de baixo custo, tanto pelos materiais manuais utilizados, não necessitando de eletricidade, quanto pelo uso de cimento de ionômero de vidro (CIV) de alta viscosidade, indicada para uso amplo no âmbito individual e coletivo.[11]

O CIV de alta viscosidade é o mais indicado por suas melhores propriedades para a técnica. Os mais utilizados no Brasil são o Fuji IX (GC®, Alemanha), Chem-Flex (Denstply, Alemanha) e o encapsulado da EQUIA® (GC, Japão).[12,13] Hoje há novos produtos no mercado, alguns sendo produzidos no Brasil e vendidos na América Latina, que também são indicados para TRA com custo menor quando comparados a outros CIVs importados, como o Ketac Molar Easy Mix (3M ESPE®, Brasil) e o Vitro Molar (Nova DFL, Brasil). Assim, é importante investir no conhecimento da longevidade das restaurações realizadas com CIV de marcas brasileiras em comparação a outros materiais devido ao melhor acesso e menores custos. No estudo de Pacheco *et al*.[2], após um ano, não houve nenhuma diferença na taxa de sobrevivência de restaurações ocluso-proximais de TRA.[14] Embora, não incluindo todos os materiais nacionais existentes para esta técnica, o estudo concretiza a importância de se conhecer as opções do mercado nacional para auxiliar nas tomadas de decisões e planejamento de gestão e promoção de saúde.

Porém, ainda há falta de coesão na gestão para dar apoio e incentivo aos profissionais do setor público com a disponibilização de materiais suficientes para seu pleno exercício.[21] Cabendo às instituições de ensino e gestores promoverem aos alunos e funcionários cursos e disciplinas que possam incentivar a atuação desses profissionais na saúde pública brasileira.

Vantagens para o paciente

O TRA consiste em uma técnica terapêutica restauradora e de prevenção a lesões de cárie, sendo vantajosa tanto para pacientes pediátricos ou adultos graças à possibilidade, em muitos casos, de não se fazer uso da caneta de alta rotação e anestesia. Na prática em campo, há a vantagem de se atender populações rurais ou que tenham dificuldade de deslocamento para buscar atendimento odontológico. Diminui-se, então, a ansiedade, traz-se confiança e aceitabilidade, melhorando a relação dentista-paciente e aumentando o número de altas e retornos de rotina, além de tratar o problema de forma eficaz e duradoura.[13]

Pacientes com alguma comorbidade ou temporariamente com necessidades especiais que os impossibilitem de serem expostos a técnicas invasivas, assim como gestantes,[15] idosos e pessoas com alguma deficiência devem ser corretamente avaliados para escolha de um tratamento eficaz.[16,17,18]

O TRA é uma escolha eficaz e fortemente indicada na literatura para esses grupos. Conquanto, muitos pacientes dentro desses grupos específicos possuem dificuldades no acesso aos tratamentos odontológicos e possíveis níveis de ansiedade frente ao cirurgião dentista, cabendo a este desenvolver estratégias de mínima intervenção e de eficácia. Dessa forma, o TRA tem apresentado uma excelente opção como escolha para tratamentos definitivos em diversos estudos, sendo comparável a restaurações com amálgama e resinas compostas.[13]

Indicações e contraindicações

Em dentes decíduos, o TRA está indicado para todas as Classificações de Black (Classe I, II, III, IV e V). Na dentição permanente, é indicado para cavidades de Classe I e II, exceto em:

- 1) Dentes com perda total de uma ou mais cúspides e dentes com perda de toda vertente interna da cúspide trabalho (pelo risco de fratura ou deslocamento da restauração);
- 2) Na região das cristas marginais, as propriedades mecânicas do CIV não são suficientes para suportarem contatos;
- 3) Caixa proximal expulsiva. Algumas observações são importantes, como em cavidades de Classe III são indicadas, porém, quando há uma Classe III transfixante (envolva a face lingual a face vestibular) a utilização do TRA pode ser feita para adequação do meio bucal. Deve sempre levar em consideração a opção do paciente. O uso de CIV em restauração classe IV é contraindicado.

Em cavidades cervicais, Classe V, o TRA está fortemente indicado, uma vez que esta região tem pouco ou nenhum esmalte disponível e uma grande disponibilidade de dentina. Estas condições são favoráveis ao CIV e desvantajosas à resina composta não só pela baixa disponibilidade de esmalte, dficultando a adesão resinosa, como por ser a região que mais sofre tensão e flexão, predispondo ao uso do CIV que tem um comportamento mecânico semelhante à dentina.

Outro fator importante é que em idosos há uma

prevalência de cavidades Classe V devido a retrações gengivais e cárie radicular, sendo o TRA uma opção justificável para o uso nesses pacientes. Restaurações em estruturas de reforço como áreas de cúspides ou regiões de cristas marginais deve ser evitado o uso do TRA por suas limitações mecânicas e o grande esforço mastigatório nessas regiões.[19]

Ademais, se houver história de sintomatologia dolorosa, presença de fístula, abscesso ou mobilidade dental, o TRA está contraindicado e será necessário uma avaliação radiográfica.

Passo a Passo do TRA

Nesta técnica são utilizados apenas instrumentos manuais que visam a remoção seletiva do tecido cariado e imediata restauração com material adesivo, o ionômero de vidro de alta viscosidade, havendo a preservação da dentina mais profunda, passível de remineralização. O kit básico é composto de pinça de algodão, cabo de espelho e espelho nº 5, sonda exploradora n. 5, e bandeja. Dependendo da necessidade os instrumentos do KIT ART (Duflex ou Millenium) podem ser utilizados como o escavador números 1,2,3; alargador; opener e esculpidor. Importante lembrar da espátula 24 para manipulação do CIV de alta viscosidade. Estes instrumentos do kit ART devem ser esterilizados individualmente para maior racionalização do uso em campo.

Com um ambiente iluminado faz-se a remoção da cárie da zona mais externa, que possui uma consistência amolecida, denominada de zona de dentina infectada, com instrumentos manuais. Preservando zona mais interna que apresenta menor contaminação, tendo capacidade de captar minerais e sendo considerada como tecido vital, com mais mineral e consequentemente mais endurecido, denominado zona de dentina afetada, localizado nas paredes pulpares e axiais.

Após a remoção do tecido cariado amolecido, colocamos o isolamento relativo para controlar a umidade e o TSB ou ASB manipula o CIV com as devidas proporções estipuladas pelo fabricante pois é um material suscetível a mudanças importantes em função da proporção e manipulação. Naqueles encapsulados (ou mesmo sob a forma de pasta), tal peculiaridade de mudanças é menos relevante, já que são muito mais fáceis de executar. Entretanto, estes tipos são mais caros e muitas vezes inacessíveis, exatamente em situações em que o TRA é mais indicado.

Na manipulação do CIV, o objetivo é apenas incorporar o pó ao líquido, levando ao molhamento das partículas pelo líquido, formando a matriz. A área em que o material é manipulado deve ser pequena, de forma a controlar muito bem a perda de líquido. Este, inclusive, é outro ponto primordial na manipulação do material: o profissional deve manter controle sobre o líquido, levando o pó ao mesmo sem que se espalhe e volatilize antes de ser misturado. Pequena perda de líquido na mistura torna o material mais seco e sem coesão.

A manipulação pode ser realizada sobre um bloco de papel impermeável ou sobre placa de vidro. O líquido só deve ser dispensado no momento da manipulação, para evitar perdas. A espátula pode ser plástica ou de metal. Algumas marcas comerciais antigas sofriam acinzentamento se manipuladas com espátulas metálicas, entretanto, os materiais atuais não apresentam tal desvantagem. Espátula e bloco de manipulação (ou placa) devem estar limpos e secos. O tempo de manipulação deve ser o indicado pelo fabricante e não deve ser excedido.

Feito essa etapa, estará pronto para inseri-lo na cavidade com auxílio de uma espátula ou centrix, deve-se pressionar digitalmente o dedo com vaselina contra a restauração por 40s para que a umidade não influencie nos primeiros momentos da presa do material e comprometa suas propriedades físico-mecânicas.[19]

Em cavidades múltiplas envolvendo as faces proximais, o uso da matriz e cunha previamente à inserção é de grande auxílio para melhor adaptar o material restaurador na cavidade. A matriz deve ficar na altura da crista marginal, ainda no momento de endurecimento inicial faz-se a escultura necessária e só após, pode-se remover a matriz.

Em todas as restaurações é necessário checar os excessos e a oclusão para remover pontos de contato prematuros, pode-se utilizar o fio dental para evitar tais contatos. Novamente se aplica uma camada fina de vaselina sobre a restauração e o paciente é orientado para não se alimentar nos próximos trinta minutos.[2]

ETAPAS

• Profilaxia: deve ser feita pelo ASB ou Agente de Saúde através de uma escovação de todos os dentes e uso do fio dental.

• Seleção do quadrante; pelo cirurgião-dentista, podendo variar com a cooperação do paciente e complexidade das restaurações a serem feitas.

• Acesso à lesão: pelo cirurgião dentista, não precisa acessar com instrumentos quando a cavidade já está aberta pela cárie, caso não esteja, utiliza-se o opener (Duflex, Brasil) ou um machado ou cinzel.

• Alargamento da lesão: quando houver necessidade, para identificar, utilizar uma colher de dentina pequena e tentar remover a cárie necrosada. Caso o instrumento não consiga remover o tecido, utilizar o Alargador (Duflex, Brasil) ou o mesmo machado ou cinzel.

• Remoção seletiva de cárie: Suavemente remove-se com a colher de dentina apenas o tecido totalmente amolecido e necrosado, principalmente nas cúspides e na linha amelo-dentinária.

• Remoção seletiva de cárie dos dentes vizinhos.

• Espatulação do CIV de alta viscosidade: Pelo TSB ou ASB.

• Isolamento relativo: Pelo cirurgião-dentista ou TSB, inclina-se a cabeça do paciente para o lado oposto ao da(s) cavidade(s), para reduzir a contaminação por saliva. A equipe deve estar atenta à troca dos roletes de algodão assim que estiverem úmidos.

• Secagem da cavidade: Com a pinça de algodão, utilizar bolinhas de algodão previamente feitas para esta etapa.

• Inserção do CIV na cavidade: Utilizar espátula 1 ou esculpidor TRA (Duflex, Brasil). Caso exista a possibilidade de inserir o material com pontas tipo centrix, haverá menor introdução de bolhas, o que melhora a qualidade da restauração.

• Aplicação do CIV nas fóssulas e fissuras dos dentes vizinhos. O selante nos dentes vizinhos aumenta a exposição do quadrante ao flúor.

• Pressão digital com vaselina: Podendo utilizar adesivo ou verniz fluoretado ao invés da vaselina. A pressão digital sobre o(s) dente(s) pode ser feita com o dedo indicador ou com o dedo polegar durante 4 a 5 minutos com objetivo manter a compressão no CIV durante sua geleificação e evitar a contaminação do material com a saliva neste momento crítico

• Remoção dos excessos no mesmo dia: Com auxílio do esculpidor TRA (Duflex, Brasil). Quando necessário, utilizar carbono para ajuste oclusal. Nas proximais, utilizar fio dental e, eventualmente, tiras de polimento. Esculturas podem ser feitas nas sessões seguintes.

• Orientações. Não mastigar por 1 hora. Alimentação pastosa por 24 horas.

Ionômero de Vidro de Alta Viscosidade

O cimento de ionômero de vidro é o material mais adequado ao TRA. Seu potencial anticariogênico, cariostático e hipermineralizante têm sido estudados há muito tempo, *in vitro* e *in vivo*. Estas propriedades, somadas às outras (adesividade, biocompatibilidade, coeficientes de expansão e contração térmicos e módulo de elasticidade), tornam-no o material de primeira escolha.

No cimento de alta viscosidade há mais partículas de carga conferindo maior resistência, material de escolha para TRA. Foram desenvolvidos para TRA em dentes posteriores, mas os cimentos de ionômero de vidro modificados por resina possuem maior translucidez podendo ser usados em dentes anteriores.

Os modelos encapsulados apresentam uma versão mais moderna e simplifica o procedimento por serem cápsulas pré-dosadas e o método de mistura ser controlado, o que garante qualidade final na mistura. As opções de CIVs encapsulados de alta viscosidade são os convencionais e os modificados por resina. A manipulação consiste na colocação da cápsula em um manipulador/amalgamador por tempo de 15s. Retira-se a cápsula, inserindo-a em uma seringa Riva Aplicador, e após fazer 2 pressões no aplicador, a 3ª pressão será a de inserção do CIV na cavidade. Tanto nos CIVs de manipulação manual quando encapsulados, é necessária a etapa de pressão digital com vaselina durante 4 D 5 minutos para manter a compressão e evitar a contaminação do material.

Freitas *et al*.[20], acompanhou o desempenho clínico do CIV encapsulado e CIV convencional manipulado por um ano em cavidades de classe I com um total de 80 restaurações em crianças com idades entre 11 e 15 anos, os resultados foram mais satisfatórios para o CIV encapsulado contrastando uma taxa de falha anual de 24% com 42% para CIVs misturados manualmente. Há de se atentar que os CIVs modificados por resina são mais sensíveis à umidade exigindo melhor controle da salivação, além disso, necessitam de fotopolimerizador e também costumam ser de difícil remoção de excessos após a polimerização da porção resinosa, sendo assim, seu uso no TRA em campo deve ser evitados pela dificuldade de controlar estes três fatores: maior controle de umidade, necessidade de fotopolimerizador e de remoção de excessos ou ajuste oclusal com instrumentos rotatórios.

CONCLUSÃO

Portanto, é possível concluir que o TRA é uma técnica amplamente indicada na literatura, confirmando suas aplicações em diferentes ambientes, com menos materiais odontológicos, menores custos e adequado para grupos diversos de pacientes. Com qualidade comprovada para restaurar lesões de cárie, além de sua terapêutica preventiva na paralização e progressão da cárie dental.

Ressalta-se que a técnica está intimamente conectada com as diretrizes do SUS por ser um método que abrange uma grande parte da população e traz consigo ações de promoção e educação em saúde, possibilitando inclusão social e integralidade da atenção. Está inserido em diversos protocolos e guias da atenção primária, dentro da estratégia de promoção de saúde. Logo, a capacitação dos profissionais na odontologia, para que a técnica seja aplicada com os materiais apropriados e nas corretas indicações é essencial para seu sucesso, cabendo também aos gestores de saúde e instituições de ensino o papel de oferecer insumos e oportunidades para qualificar os profissionais, através da formação acadêmica e educação continuada, contribuindo para a coesão e atuação profissional baseada em evidência e contínua expansão do conhecimento sobre a técnica.

REFERÊNCIAS

1. Agnelli PB. Variação do índice CPOD do Brasil no período de 1980 a 2010. Rev. Bras. Odontol. 2015;72(1)10-5. doi: 10.18363/rbo.v72i1/2.549.

2. Navarro, MF, Leal SC, Molina GF, Villena RS. Tratamento Restaurador Atraumático: atualidades e perspectivas. Rev. Assoc. Paul. Cir. Dent. 2015;69 (3)289-301 ISSN 0004-5276.

3. Reddy MN, Gogoi A, Shwetha HL.Basic Package of Oral Care: An Insight. Int J Oral Health Med Res 2017;3(6):152-157. ISSN 2395-7387.

4. Brasil, Ministério da Saúde. Secretaria de Atenção à Saúde. Secretaria de Vigilância em Saúde SB BRASIL 2010 -Pesquisa Nacional de Saúde Bucal. Resultados Principais. 1ª edição. Brasília – DF. 2012.

5. Pesquisa FOUSP. A distribuição geográfica dos cirurgiões-dentistas no Brasil e seu impacto na saúde bucal da população. INFOUSP 57.

6. Brasil, Portaria nº 526,de 24 de junho de 2020. Secretaria de Atenção Especializada à Saúde. Edição 125, seção 1, página 49. Inclui, altera e exclui procedimentos da Tabela de Procedimentos, Medicamentos, Órteses, Próteses e Materiais Especiais do SUS. Diário Oficial da União, Brasília, 2 de julho de 2020.

7. Pirote JJA, Brito MHSF, Pinheiro LCR, Moura LFAD, Lima MDM, Moura MS. Knowledge and conduct of public health system dentist about atraumatic restorative treatment. Rev. Odontol. UNESP [online]. 2017;46(2)82-89. doi: 10.1590/1807-2577.06616.

8. Kuhnen M, Buratto G, Silva MP. Uso do tratamento restaurador atraumático na Estratégia Saúde da Família. Rev. odontol. UNESP, 2017;46(2)82-89. doi: 10.1590/S1807-25772013000400009 .

9. Silva CTC, Melo MMDC, Katz CRT, Carvalho EJA, Souza FB. Incorporação da técnica de restauração atraumática por equipes de saúde bucal da atenção básica à saúde do Recife/PE.Arq. Odontol. 2018;54(6)1-9 doi: 10.7308/aodontol/2018.54.e06.

10. Schünke HM, Knorst J, Teixeira G, Reckziegel M, Alves L, Braun K, et.al. Perception and Knowledge of Dentists in Southern Brazil Related to use of Atraumatic Restorative Treatment in the Public Health Service. Pesqui. Bras. Odontopediatria Clín. Integr; 2016 16(1): 331-338 doi: 10.4034/PBOCI.2016.161.35.

11. de Souza M C.A, da Silva M AM, Bello RF, Xavier CA. Ávila. Tratamento Restaurador Atraumático (TRA) e a promoção da saúde bucal em escolares: relato de experiência. Revista De Saúde, 20167(1), 11-17. doi.org/10.21727/rs.v7i1.75.

12. Alves NL, Passos VF, Morais WA, Ferreira RGL. Desempenho Clínico do Cimento de Ionômero de Vidro no Tratamento Restaurador Atraumático: Uma Revisão de Literatura. Rev. Bras. Odontol. 2018;75(1112). doi: 10.18363/rbo.v75.2018.e1112.

13. Pacheco ALB, Olegário IC, Bonifácio CC, Calvo AFB, Imparato JCP, Raggio DP. One year Survival Rate of Ketac Molar versus Vitro Molar for Occlusoproximal ART Restorations: a RCT. Braz. Oral Res. 2017;31(88) doi: 10.1590/1807-3107bor-2017.vol31.0088.

14. Adham MM, El Kashlan MK, Abdelaziz WE, Rashad AS. The impact of minimally invasive restorative techniques on perception of dental pain among pregnant women: a randomized controlled clinical trial BMC Oral Health 2021, 21(76). doi: 10.1186/s12903-021-01432-3.

16. McKenna G, Anweigi L, Hayes M, Cronin M, O´Mahony D, et.al. An RCT of atraumatic restorative treatment for older adults: 5 year results. J. Dent. 2019;83 p95-99. doi: 10.1016/j.jdent.2019.03.003.

17. Nelson S, Albert JM, Milgrom P. Comparative Effectiveness of Two Nonsurgical Treatments to Reduce Oral Health Disparities From Untreated Tooth Decay in Older Adults: Protocol for a Cluster Randomized Trial. JMIR Res Protoc. 2020 8;9(9):e17840. doi: 10.2196/17840.

18. Molina GF, Faulks D, Mazzola I, Cabral RJ, Frencken JME. Three-year survival of high-viscosity glass ionomer ART and composite resin restorations in people with disabilities Clin. Oral Invest. 2018;22(1) 461–467 doi: 10.1007/s00784-017-2134-y.

19. Monnerat , A.F. Tratamento Restaurador Atraumático – Abordagem Clínica em Saúde Pública. Elsevier Editora Ltda. Ed 1, Rio de Janeiro, 2015.

20. Freitas MCCA, Fagundes TC, Modena KCS, Cardia GS, Navarro MFL. Randomized clinical trial of ART restorations encapsulated and hand-mixed with glass ionomer: one-year follow-up. J. Appl. Oral Sci. 2018;26 e20170129. doi: 10.1590/1678-7757-2017-0129.

21. Moimaz SA, Garbin CA, Garbin AJ, Ferreira NF, Gonçalves PE. Desafios e dificuldades do financiamento em saúde bucal: uma análise qualitativa. Rev Adm Pub. 2008. 42(6):1121-35. doi: 10.1590/S0034-76122008000600005.

22. Estupiñán-Day S, Tellez M, Kaur S, Milner T, Solari A. Managing dental caries with atraumatic restorative treatment in children: successful experience in three Latim American countries. Rev Panam Salud Publica 2013;33(4):237–43. doi: 10.1590/s1020-49892013000400001.

23. Frenken JE, Pilot T, Songpaisan Y, Phantumvanit P. Atraumatic Restorative Treatment (ART): Rationale, Technique, and Development. J Public Health Dent 1996; 56(3):135-40. doi: 10.1111/j.1752-7325.1996.tb02423.x.

HYPEREXTENSION OF THE HEAD VERSUS CERVICAL VERTEBRAE MORPHOLOGY IN MOUTH AND NASAL BREATHERS: A PRELIMINARY STUDY

Carolina Messias da **Costa**[1], Julia Garcia **Costa**[1], Adriana de Alcantara Cury **Saramago**[1], Claudia Trindade **Mattos**[1], Beatriz Souza **Vilella**[1], Oswaldo de Vasconcellos **Vilella**[1*]

[1]Department of Orthodontics, School of Dentistry, Universidade Federal Fluminense, Niterói, Rio de Janeiro, Brazil.

Palavras-chave: Vértebras Cervicais. Respiração Bucal. Atlas. Áxis.

RESUMO

Objetivo: O objetivo deste estudo foi comparar, através da tomografia computadorizada de feixe cônico (TCFC), a morfologia das vértebras cervicais atlas (C1) e axis (C2) nos respiradores bucais (RB) e nos respiradores nasais (RN). **Materiais e Métodos**: Imagens de TCFC de 36 indivíduos de 11 a 22 anos foram avaliadas utilizando-se o *software* InVivo Dental 5.1 (Anatomage, San Jose, Califórnia). Foram utilizadas as seguintes medidas para avaliar a morfologia de C1 e C2: altura posterior, altura anterior, comprimento e volume. O ângulo craniocervical (NSL/OPT) foi utilizado para avaliar a postura da cabeça em relação ao pescoço. **Resultados**: A altura posterior, o comprimento e o volume de C1 e C2 foram menores no grupo RB, mas apenas a altura posterior foi significativamente menor em comparação com o grupo RN (C1, p=0,01 / C2, p=0,05). Os respiradores bucais também apresentaram ângulo craniocervical significativamente maior (p=0,04). O teste de Spearman mostrou correlação positiva significativa entre o comprimento de C1 e C2 e o ângulo craniocervical (C1, p=0,629, p=0,005 / C2, p=0,665, p=0,003). **Conclusão**: Os respiradores bucais apresentaram aumento do ângulo craniocervical e diminuição da altura posterior da vértebra C1 em relação aos respiradores nasais. A hiperextensão da cabeça presente está positivamente correlacionada com o comprimento da vértebra.

Keywords: Cervical Vertebrae. Mouth Breathing. Atlas. Axis.

ABSTRACT

Objective: This study aimed to compare through cone-beam computed tomography (CBCT) the morphology of the cervical vertebrae atlas (C1) and axis (C2) in mouth breathers (MB) and nose breathers (NB), correlating them with the head and neck postures of the two groups. **Materials and Methods**: CBCT images of 36 subjects aged 11 to 22 years were evaluated using the InVivo Dental 5.1 (Anatomage, San Jose, California) software. The following measurements were used to assess C1 and C2 morphology: posterior height, anterior height, length, and volume. The craniocervical angle (NSL/OPT) was used to evaluate head posture concerning the neck. **Results**: The posterior height, length, and volume of C1 and C2 were lower in the MB group, but only the posterior size was significantly shorter than the NB group (C1, p=0.01 / C2, p=0.05). Mouth breathers also showed a considerably higher craniocervical angle (p=0.04). Spearman test showed a significant positive correlation between C1 and C2 length and craniocervical angle (C1, ρ=0.629, p=0.005 / C2, ρ=0.665, p=0.003). **Conclusion**: The mouth breathers showed an increased craniocervical angle and decreased posterior height of the C1 vertebra concerning nasal breathers. The hyperextension of the head present is positively correlated with the length of the vertebra.

Submitted: July 09, 2021
Modification: August 16, 2021
Accepted: September 30, 2021

***Correspondence to**:
Oswaldo de Vasconcellos Vilella
Address: Department of Orthodontics – Faculty of Dentistry - Universidade Federal Fluminense.
Rua Mário Santos Braga, 30, 2º andar, sala 214, Centro, Campus do Valonguinho, Niterói, RJ, Brazil. CEP: 24020-140
Telephone number: +55 (21) 2629-9812
E-mail: ovvilella@gmail.com

INTRODUCTION

Subjects who breathe through the mouth show some specific characteristics: small nose, short upper lip, constantly open mouth, dry mouth, mandibular retrognathism, higher inferior face height, and hyperextension of the head relative to the cervical spine. This is a functional response to facilitate mouth breathing and compensate for the nasal obstruction.[1-7] When the head is tilted up, and back from the second cervical vertebra, the airways expand.[7]

The first two vertebrae, atlas (C1) and axis (C2), form the upper segment of the neck connecting with the occipital bone.[8] The morphology of these vertebrae differs from that of the other vertebrae. In association with suboccipital muscles, they are responsible for allowing the head's extension, flexion, rotation, and lateral inclination.[8,9]

Cause and effect relationships between changes in the head and neck posture that promote morphogenetic changes usually focus on craniofacial structures.[5,10-17] However, it has been observed that the horizontal and vertical dimensions of the first cervical vertebra are associated with the posture of the head and skull base inclination.[10,17-20] To date, there have been no studies related to head posture and possible changes in the morphology of the second vertebra.

This study aimed to compare through CBCT images the morphology of C1 and C2 vertebrae in mouth breathers and nasal breathers, correlating them with the head and neck postures of the two groups. The hypothesis is that mouth breathers show an increased craniocervical angle and decreased posterior height of vertebrae.

MATERIALS AND METHODS

The local ethics committee approved this comparative cross-sectional study by the number 41682015.5.0000.5243. It initially involved 125 consecutive patients evaluated using the CBCT obtained for their diagnosis and orthodontic planning. No imaging was performed specifically for the study.

A sample size calculation was performed using the formula described by Pandis[21], considering a power test of 80% and α of 0.05 to detect a difference in the length of the first cervical vertebra, considered the primary outcome, of 3.0 mm between the groups based on the study of Watanabe *et al.*[22] (SD, 3.2mm). The sample size calculation showed that at least 18 subjects would be needed in each group.

Cone-beam computed tomography (CBCT) was performed using a 3D i-CAT scanner and processed using its software (Xoran Technologies, Ann Arbor, Michigan). The CBCT was obtained in the complete FULL 220-mm mode, in which the scanner performs two rotations (20 + 20 seconds; 0.4 voxel), allowing for scanning the entire skull. Participants were instructed to maintain maximum intercuspation and a natural head posture by looking at a fixed point during the scan.

The inclusion criteria were: C2, C3, and C4 cervical vertebrae in cervical vertebrae maturation (CVM) stage III or above according to the method described by Baccetti *et al*.[23] This meant most morphological and physiological changes related to aging of the first and second vertebrae would have already occurred.

The exclusion criteria were CBCT scans with incomplete images of the vertebrae and bifid vertebrae. Participants who were systematically using nasal medication either topically or systemically were also excluded.

An experienced otolaryngologist (OL) performed clinical exams in 52 participants by rhinoscopy, clinical exam, and endoscopy. Endoscopy was performed using a rigid fiberoptic endoscope with topical decongestant spray (0.05% Xymetazoline) and topical anesthetic spray (2% Xylocaine). Digital images were captured and recorded. Alterations in the nasal turbinates were reevaluated after this exam to validate the behavior of these tissues when under the effect of topical decongestant and topical anesthetic. The presence of smaller turbinates indicated that nasal obstruction was not permanent.

The signs that suggested mouth breathing were the decreased distance between the nasal septum and turbinates, decreased nasopharyngeal space, narrow alar base, dry mouth, labial incompetence, crowding, mandibular retrognathism, increased facial height, and dark circles under the eyes.[24] The OL diagnosed each individual according to the breathing pattern.

Thirty-six participants satisfied the inclusion criteria. Their ages ranged from 11 to 22 years, with a mean of 14 years. They were separated into two groups of 18: mouth breathers (MB) and nasal breathers (NB). All subjects from the MB group had enlarged adenoids, and 15 also had a deviated septum.

The mean age of the NB group was 14 years and three months (15 years and two months for the boys and 13 years and four months for the girls). The mean age of the MB group was 14 years (15 years and nine months for the boys and 13 years and two months for the girls).

C1 and C2 measurements

Measurements were performed randomly by the same operator, who was blinded to the selection of the participants and had no knowledge of the evaluation made by the otorhinolaryngologist. The C1 and C2 vertebrae were evaluated through three-dimensional reconstruction in the

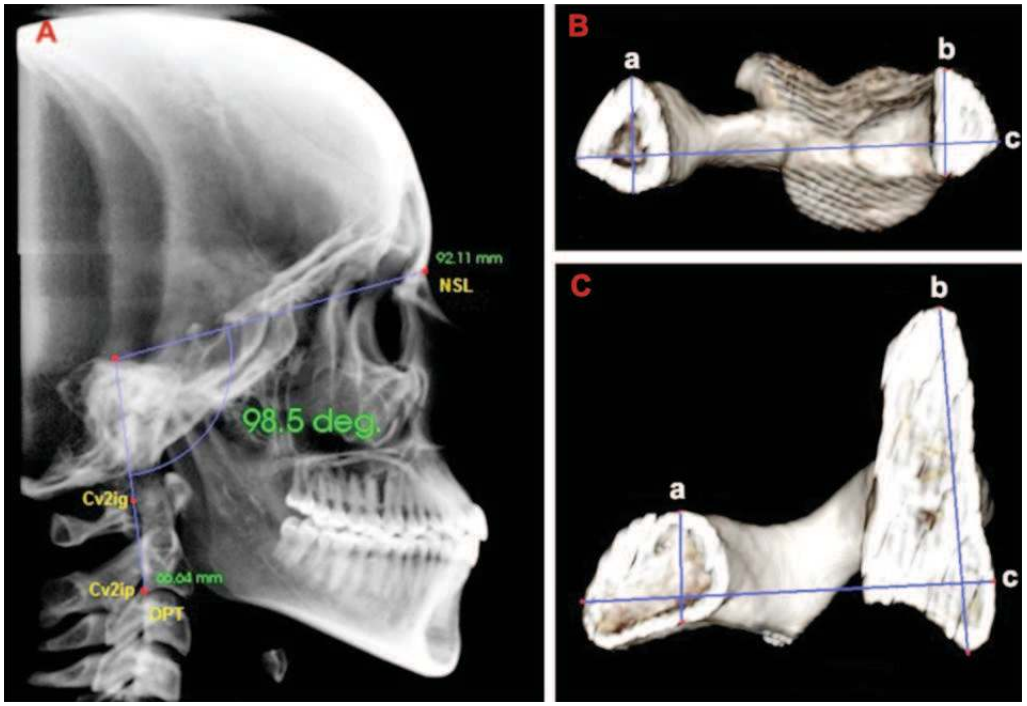

***Figure 1**: A) Craniocervical angle measurement. NSL= Nasion-Sella line; OPT = line through Cv2ig and Cv2ip; Cv2ig = tangent point at the upper posterior extremity of the odontoid process of C2; Cv2ip = lower posterior point on the body of the C2. B) Linear measurements of C1 vertebra evaluated in lateral view: anterior height, posterior height and length. C) Linear measurements of C2 vertebra evaluated in lateral view: anterior height, posterior height and length.*

InVivo Dental 5.1 software (Anatomage, San Jose, California), with the height of the anterior and posterior region and length and volume of each vertebra. Each vertebra was isolated from excluding all other anatomical structures. The vertebrae were positioned in the upper axial view and sectioned in the anteroposterior direction to perform the measurements. In this way, it was possible to carry out measurements in the middle region in lateral view (Figure 1B and 1C). The selected points of each measure were checked in the axial, lateral, anterior, and posterior views.

Length

To measure length, the most prominent point of the anterior region was selected in lateral view, and a line was traced to the most central point of the posterior region.[22]

Anterior and posterior height

To measure height, the uppermost point of each region was selected in lateral view, and a line was drawn from this to the lowest point.[22]

Volume

Adjustments were made to the "threshold," a tool that analyzes the gray tones of different voxels that make up the image to visualize the vertebrae's morphology better. Then, the program automatically calculated the volume.

Head posture assessment

Head posture was evaluated using a head profile image, reproducing the image of a lateral cephalometric radiograph. Points corresponding to the craniocervical angle were selected[25] (OPT/NSL), and the software automatically calculated the angle (Figure 1A).

Statistical analysis

Statistical analysis was performed using SPSS software (version 20.0, IBM, Armonk, NY). The intraclass correlation coefficient (ICC) and the paired t-test were used to evaluate the error of the method, and mean error was described; this was calculated based on measurements of 20 CBCT scans performed in two stages, with an interval of 15 days between the stages.

The Shapiro-Wilk test was used to verify the distribution of the data. Since the data distribution did not follow a regular pattern and due to possible significant confounding from overall body size, the cervical vertebrae measurements were normalized to the mandibular length (Co-Gn), which worked as an independent variable. Additionally, two ratios were calculated. The following formula performed the vertebral height index (VHI): anterior height / posterior height. The vertebral morphological ratio (VMR) was obtained by the following procedure: posterior height/length.

The distribution of patients in the two groups regarding CVM stage, sex, and ethnicity was assessed through the chi-square test. The age difference was tested with the independent t-test.

Intergroup comparison of cervical vertebrae measurements was performed using the Mann-Whitney test for variables without a normal distribution and the independent t-test for normally distributed data, both with the Benjamini-Hochberg correction for multiple hypothesis tests, and adopting $p< 0.05$ as significant. Spearman's correlation test was used to analyze the association of vertebral measurements with the craniocervical angle.

RESULTS

The Table 1 shows the characteristics of nasal breathers (NB) and mouth breathers (MB) groups: age, CVM stage, sex, and ethnicity. No statistically significant differences were observed between the groups.

The ICC values ranged between 0.93 and 0.99, suggesting excellent reliability of the examiner. No statistically significant error was observed, and the mean error varied between 0.01 and 0.22 mm for linear measurements and between 0.00 and 0.12 cm^3 for volume measurements (Table 2).

Posterior height was significantly greater in the NB group for C1 and C2 linear measurements and C1 normalized measurement (p=0.01; p=0.05; p=0.02, respectively). The vertebral height index (VHI) was significantly lower, and the vertebral morphological ratio (VMR) was significantly higher in the NB group. No differences were observed for anterior height, length, and volume (Table 3).

The craniocervical angle differed significantly between groups (p=0.04), with higher values on average in the MB group (105.06° ± 5.00) compared to the NB group (99.93° ± 8.99). The mandibular length (Co-Gn) was similar for both groups with no significant difference and mean value of 109.92° and 109.23° for the MB and NB groups, respectively.

Spearman's test showed a statistically significant positive correlation between the length of C1 and C2and the craniocervical angle in the MB group (p=0.005 and p=0.003, respectively) (Table 4).

***Table 1**: Characterization of the sample groups.*

Characteristic		**NB** (n=18)	**MB** (n=18)	***p*** value
Mean Age (SD)		14.3 (3.46)	14.05 (2.62)	0.788
CVM (%)	S3	38.9	44.5	0.915
	S4	33.3	33.3	
	S5	27.8	22.2	
Sex (%)	M	33.3	50	0.310
	F	66.7	50	
Ethnicity (%)	White	66.7	66.7	1.000
	Black	33.3	33.3	

Note: p values according to independent t test and chi-square test. NB = nasal breathers; MB= mouth breathers; CVM = cervical vertebrae maturation

***Table 2**: Intraclass correlation coefficient (ICC), mean differences and paired t test.*

	ICC (CI 95%)	**Mean Difference**	***p* value**
C1			
Posterior height (mm)	0.993 (0.983 - 0.997)	0.01	0.947
Anterior height (mm)	0.984 (0.960 - 0.994)	0.08	0.648
Length (mm)	0.994 (0.985 - 0.998)	0.07	0.901
Volume (mm^3)	0.983 (0.957 - 0.993)	0.00	0.939
C2			
Posterior height (mm)	0.989 (0.973 - 0.996)	0.05	0.600
Anterior height (mm)	0.984 (0.959 - 0.994)	0.22	0.272
Length (mm)	0.996 (0.989 - 0.998)	0.08	0.740
Volume (mm^3)	0.931 (0.835 - 0.972)	0.12	0.673

***Table 3**: C1 and C2 measurements, vertebral height index (VHI), vertebral morphological ratio (VMR) and differences between nasal breathers (NB) and mouth breathers (MB).*

	NB		MB		
	Median (IQR)	**Range**	**Median (IQR)**	**Range**	***p* value**
C1					
Posterior height (mm)	9.06 (2.02)	5.43 - 12.18	7.59 (2.83)	3.65 - 12.24	0.01*
Anterior height (mm)	10.13 (1.39)	8.68 - 11.55	10.35 (1.91)	7.74 - 13.06	0.76
Length (mm)	43.57 (6.98)	33.01 - 47.16	42.64 (5.62)	37.42 - 49.98	0.73
Volume (mm^3)	10.10 (2.55)	7.26 - 12.81	9.45 (2.51)	6.44 - 11.19	0.15
VHI	1.08 (0.23)	0.83 - 1.79	1.26 (0.61)	0.89 - 3.58	0.03*
VMR	0.22 (0.04)	0.14 - 0.26	0.17 (0.06)	0.09 - 0.26	0.04*
C2					
Posterior height (mm)	11.29 (1.70)	8.75 - 13.36	10.63 (1.96)	5.22 - 13.72	0.05*
Anterior height (mm)	36.79 (4.65)	30.55 - 40.23	36.32 (3.27)	32.41 - 41.47	0.68
Length (mm)	42.04 (6.38)	32.60 - 47.46	41.23 (6.57)	32.16 - 48.43	0.66
Volume (mm^3)	12.65 (2.20)	8.95 - 14.52	11.52 (3.05)	8.13 - 14.94	0.21
VHI	3.18 (0.45)	2.87 - 4.40	3.47 (0.65)	2.51 - 6.84	0.06
VMR	0.27 (0.04)	0.19 - 0.33	0.25 (0.06)	0.16 - 0.31	0.143
	Mean (SD)	**Range**	**Mean (SD)**	**Range**	***p* value**
C1					
Posterior height normalized	0.08 (0.01)	0.05 - 0.11	0.07 (0.01)	0.03 - 0.09	0.02*
Anterior height normalized	0.09 (0.00)	0.08 - 0.11	0.09 (0.01)	0.06 - 0.11	0.87
Length normalized	0.38 (0.03)	0.31 - 0.43	0.40 (0.04)	0.31 - 0.50	0.46
Volume normalized	0.09 (0.01)	0.07- 0.11	0.08 (0.01)	0.05 - 0.11	0.09
C2					
Post. height normalized	0.10 (0.01)	0.08 - 0.12	0.09 (0.02)	0.04 - 0.16	0.09
Ant. height normalized	0.33 (0.02)	0.28 - 0.37	0.33 (0.02)	0.29 - 0.41	0.92
Length normalized	0.38 (0.04)	0.29 - 0.45	0.38 (0.05)	0.27 - 0.52	0.85
Volume normalized	0.11 (0.01)	0.8 - 0.13	0.10 (0.01)	0.08 - 0.13	0.06

Note: p values according to Mann-Whitney and independent t test. NB = nasal breathers; MB = mouth breathers.

***Table 4**: Correlation of the craniocervical angle and cervical vertebrae measurements.*

	NB		MB	
C1	ρ	*p* value	ρ	*p* value
Posterior height	0.276	0.268	0.346	0.16
Anterior height	0.048	0.851	0.226	0.367
Length	0.245	0.328	0.629	0.005*
Volume	0.17	0.499	-0.056	0.826
C2				
Posterior height	-0.009	0.695	0.171	0.496
Anterior height	0.088	0.729	-0.15	0.553
Length	-0.018	0.945	0.665	0.003*
Volume	0.321	0.194	-0.066	0.794

Note: ρ = Spearman coefficient. NB = nasal breathers; *MB = mouth breathers.

DISCUSSION

In this study, the respiratory pattern was determined by an otolaryngologist after clinical examination with validated tools.[26-27] Based on previous studies[28,29] showing no difference between oral and nasal breathers when divided according to sex, we did not distinguish between sexes in the current study. Additionally, the sex distribution in the groups of this study was not significantly different. However, future studies should consider and further address this aspect since sex determination has been reported as possible through discriminant functions from dimensions of the first[30] and second cervical vertebrae[31-33] for forensic purposes. Our ethnicity distribution in both groups was precisely the same, and a recent study[34] has shown no racial differences between whites and African Americans in the timing of cervical vertebrae maturation stages. Based on these results, we did not distinguish between ethnicity in the present study. However, the influence of this aspect has not been proved for cervical vertebrae dimensions and should be addressed in future studies.

To date, the effects of hyperextension of the head on the morphology of the second cervical vertebra have not been investigated. Studies evaluating the first vertebra[17,18,20,33] were based on measurements from cephalometric radiographs. With the advent of cone-beam computed tomography (CBCT), a new approach to diagnosing and analyzing the 3D structures that make up the skull and cervical spine bones became feasible. Our study took advantage of this new approach to identify morphological and volumetric changes in the C1 and C2 vertebrae of oral and nasal breathers and to associate these with each group's head and neck posture.

Once all measurements had been made in lateral view, we decided to cut through the midsagittal section of each vertebra. This methodology avoided overlapping lateral eminences (transversal processes) of the vertebra on a sagittal view. All points were selected from the upper, lower, anterior, and posterior views to position them as accurately as possible.

The data on the craniocervical angle showed that the members of the MB group had an altered head posture concerning the neck compared to members of the NB group. Hyperextension of the head occurs as a functional response to facilitate mouth breathing, offsetting nasal obstruction.[1-3,5,6] When the inclination of the head upwards and backwards occurs from the second cervical vertebra on, the oropharyngeal space increases.[7,25] When it occurs from the C3 vertebra, the head tilt promotes a slight change in the craniocervical angle and increased cervical lordoses, thus reducing the pharyngeal space.[7] Therefore, the effect on the oropharyngeal airspace depends on how the individual extends their head. The steepening of the head tilt seen in the MB group probably occurred from the C2 vertebra.

The anterior height of the two vertebrae was not associated with the posture of the head. This is due to the anatomy and biomechanics of the vertebrae.[9,34,35] The upper and lower articular face of all vertebrae is located more anteriorly. Thus, the amplitude of intervertebral movements is more significant in the posterior region of the cervical spine than in the anterior region.

We found that the posterior height of the C1 vertebra was lower in mouth breathers (MB) than in nasal breathers (NB), which is consistent with the study of Kylämarkula and Huggare[20] based on cephalometric radiography. The posterior height of the C2 vertebra was also smaller in the MB group than in the NB group, although that was not confirmed in the normalized measurements. The hyperextension present in mouth breathers approaches the base of the skull at the C1 vertebra, which directly receives the load from the weight of the head.[9,36] Due to the reduction in the intervertebral space, some of this load is passed on to C2.[7] During this movement, the head can be extended until the posterior arch of the C1 vertebra touches the C2 neural arch.[37] The only limitation to activity is determined by compression of the occipital bone over suboccipital muscles.

There was a significant positive association between the sharp craniocervical angle and C1 and C2 length, showing that the higher the size of the vertebrae, the more the hyperextension of the head. During the extension of the head, the posterior arch of the C1 vertebra is compressed by suboccipital muscles against the neural arch of the C2 vertebra.[36] This compression may affect the length of the vertebrae. Despite this association, the length of the two vertebrae did not differ significantly between the MB and NB.

There was no significant difference in the volume of the vertebrae between the mouth and nasal breathers, although, in the normalized measurements, the p-value was low. Since this was a preliminary study and this variable was not the primary outcome, further research with more excellent samples should analyze and compare this measure, which may be considered a limitation of this study.

The index adopted in this study (VHI) was significantly higher in mouth breathers for C1 and C2, which is compatible with this group's similar anterior height and lower posterior height. This index helps confirm those differences since linear measurements alone may be misleading due to individual overall body size and growth. The morphological ratio (VMR) assessed was significantly lower in mouth breathers for C1, coherent with a lower posterior height and similar length.

This ratio indicates morphological differences in the first cervical vertebrae, which should be confirmed in future studies.

The clinical relevance of this research was the finding that mouth breathers present a significantly higher extension of the head and lower posterior height and indicatives of morphological changes in the first cervical vertebrae. Orthodontists should be aware of the whole context and characteristics of mouth breathers, which can, in turn, influence malocclusion.

In conclusion, the mouth breathers showed an increased craniocervical angle and decreased posterior height of C1 vertebrae concerning nasal breathers.

REFERENCES

1. Krakauer LH, Guilherme A. Relationship between mouth breathing and postural alterations of children: a descriptive analysis. Int J Orofacial Myology 2000;26:13-23.
2. Ricketts RM. Respiratory obstruction syndrome. Am J Orthod 1968;54:495-507. doi: 10.1016/0002-9416(68)90218-2.
3. Huggare JA, Laine-Alava MT. Nasorespiratory function and head posture. Am J Orthod Dentofacial Orthop 1997;112:507-511. doi: 10.1016/s0889-5406(97)70078-7.
4. Cuccia AM, Lotti M, Caradonna D. Oral breathing and head posture. Angle Orthod 2008;78:77-82. doi: 10.2319/011507-18.1.
5. Solow B, Siersbaek-Nielsen S, Greve E. Airway adequacy, head posture, and craniofacial morphology. Am J Orthod 1984;86:214-223. doi: 10.1016/0002-9416(84)90373-7.
6. Lima LC, Barauna MA, Sologurem MJ, Canto RS, Gastaldi AC. Postural alterations in children with mouth breathing assessed by computerized biophotogrammetry. J Appl Oral Sci 2004;12:232-237. doi: 10.1590/s1678-77572004000300014.
7. Hellsing E. Changes in the pharyngeal airway in relation to extension of the head. Eur J Orthod 1989;11:359-365. doi: 10.1093/oxfordjournals.ejo.a036007.
8. Hansen JT. Netter´s Clinical Anatomy. 3rd ed. Elsevier; 2014.
9. Huelke DF, Nusholtz GS. Cervical spine biomechanics: a review of the literature. J Orthop Res 1986;4:232-245. doi: 10.1002/jor.1100040212.
10. Sonnesen L. Associations between the cervical vertebral column and craniofacial morphology. Int J Dent 2010;2010:295728. doi: 10.1155/2010/295728.
11. Leitão P, Nanda RS. Relationship of natural head position to craniofacial morphology. Am J Orthod Dentofacial Orthop 2000;117:406-417. doi: 10.1016/s0889-5406(00)70160-0.
12. McNamara JA. Influence of respiratory pattern on craniofacial growth. Angle Orthod 1981;51:269-300. doi: 10.1043/0003-3219(1981)051<0269:IORPOC>2.0.CO;2.
13. Solow B, Tallgren A. Head posture and craniofacial morphology. Am J Phys Anthropol 1976;44:417-435. doi: 10.1002/ajpa.1330440306.
14. Solow B, Siersbaek-Nielsen S. Cervical and craniocervical posture as predictors of craniofacial growth. Am J Orthod Dentofacial Orthop 1992;101:449-458. doi: 10.1016/0889-5406(92)70119-u.
15. Solow B, Sandham A. Cranio-cervical posture: a factor in the development and function of the dentofacial structures. Eur J Orthod 2002;24:447-456. doi: 10.1093/ejo/24.5.447.
16. Solow B, Sonnesen L. Head posture and malocclusions. Eur J Orthod 1998;20:685-693. doi: 10.1093/ejo/20.6.685.
17. Huggare J. Association between morphology of the first cervical vertebra, head posture, and craniofacial structures. Eur J Orthod 1991;13:435-440. doi: 10.1093/ejo/13.6.435.
18. Sandikçioğlu M, Skov S, Solow B. Atlas morphology in relation to craniofacial morphology and head posture. Eur J Orthod 1994;16:96-103. doi 10.1093/ejo/16.2.96.
19. Huggare J, Kylämarkula S. Morphology of the first cervical vertebra in children with enlarged adenoids. Eur J Orthod 1985;7:93-96. doi: 10.1093/ejo/7.2.93.
20. Kylämarkula S, Huggare J. Head posture and the morphology of the first cervical vertebra. Eur J Orthod 1985;7:151-156. doi: 10.1093/ejo/7.3.151.
21. Pandis N. Sample calculations for comparison of 2 means. Am J Orthod Dentofacial Orthop 2012;141:519-521. doi: 10.1016/j.ajodo.2011.12.010.
22. Watanabe M, Yamaguchi T, Maki K. Cervical vertebra morphology in different skeletal classes. A three-dimensional computed tomography evaluation. Angle Orthod 2010;80:531-536. doi: 10.2319/100609-557.1.
23. Baccetti T, Franchi L, McNamara JA. An improved version of the cervical vertebral maturation (CVM) method for the assessment of mandibular growth. Angle Orthod 2002;72:316-323. doi: 10.1043/0003-3219(2002)072<0316:AIVOTC>2.0.CO;2.
24. Vig KW. Nasal obstruction and facial growth: the strength of evidence for clinical assumptions. Am J Orthod Dentofacial Orthop 1998;113:603-611. doi: 10.1016/s0889-5406(98)70219-7.
25. Muto T, Takeda S, Kanazawa M, Yamazaki A, Fujiwara Y, Mizoguchi I. The effect of head posture on the pharyngeal airway space (PAS). Int J Oral Maxillofac Surg 2002;31:579-583. doi: 10.1054/ijom.2002.0279.
26. Ysunza A, Pamplona MC, Ortega JM, Prado H. Video fluoroscopy for evaluating adenoid hypertrophy in children. Int J Pediatr Otorhinolaryngol 2008;72:1159-1165. doi: 10.1016/j.ijporl.2008.03.022.
27. Parikh SR, Coronel M, Lee JJ, Brown SM. Validation of a new grading system for endoscopic examination of adenoid hypertrophy. Otolaryngol Head Neck Surg 2006;135:684-687. doi: 10.1016/j.otohns.2006.05.003.
28. Juliano ML, Machado MA, de Carvalho LB, Zancanella E, Santos GM, do Prado LB et al. Polysomnographic findings are associated with cephalometric measurements in mouth-breathing children. J Clin Sleep Med 2009;5:554-561.
29. Alves M, Baratieri C, Nojima LI, Nojima MC, Ruellas AC. Three-dimensional assessment of pharyngeal airway in nasal- and mouth-breathing children. Int J Pediatr Otorhinolaryngol 2011;75:1195-1199. doi: 10.1016/j.ijporl.2011.06.019.
30. Marino EA. Sex estimation using the first cervical vertebra. Am J Phys Anthropol 1995; 97: 127-133. doi: 10.1002/ajpa.1330970205.
31. Wescott DJ. Sex variation in the second cervical vertebra. J Forensic Sci 2000; 45: 462-466. doi: 10.1520/JFS14707J.
32. Marlow EJ, Pastor RF. Sex determination using the second cervical vertebra – A test of the method. J Forensic Sci 2011; 56:165-169. doi: 10.1111/j.1556-4029.2010.01543.x.
33. Bethard JD, Seet BL. Sex determination from the second cervical vertebra: a test of Wescott´s method on a modern American sample. J Forensic Sci 2013; 58: 101-103. doi: 10.1111/j.1556-4029.2012.02183.x.
34. Montasser MA, Viana G, Evans CA. Racial and sex differences in

timing of the cervical vertebrae maturation stages. Am J Orhod Dentofacial Orthop 2017; 151: 744-749. doi: 10.1016/j.ajodo.2016.09.019.
35. Huggare J, Houghton P. Associations between atlantoaxial and craniomandibular anatomy. Growth Dev Aging 1996; 60:21-30.
36. Bonney RA, Corlett EN. Head posture and loading of the cervical spine. Appl Ergon 2002;33:415-417. doi: 10.1016/s0003-6870(02)00036-4.
37. Bogduk N, Mercer S. Biomechanics of the cervical spine. I: Normal kinematics. Clin Biomech (Bristol, Avon) 2000;15:633-648. doi: 10.1016/s0268-0033(00)00034-6.

MÚLTIPLAS LESÕES DENTÁRIAS EM PACIENTE COM SÍNDROME DE LENNOX-GASTAUT

Carolina Maschietto **Pucinelli**[1], Lisa Danielly Curcino **Araujo**[1*], Arthur Cunha da **Silva**[1], Mariana de Oliveira **Daltoé**[1], Heloisa Aparecida Orsini **Vieira**[1], Paulo **Nelson-Filho**[1], Raquel Assed Bezerra da **Silva**[1], Alexandra Mussolino de **Queiróz**[1]

[1]Departamento de Clínica Infantil, Faculdade de Odontologia de Ribeirão Peto, Universidade de São Paulo - USP, São Paulo, Brasil.

Palavras-chave: Síndrome de Lennox Gastaut. Agenesia. Atendimento odontológico. Lesões dentárias.

RESUMO

Introdução: A Síndrome de Lennox-Gastaut (SLG) é uma encefalopatia epiléptica grave na infância. Seu tratamento é complexo, principalmente devido à multiplicidade das crises epilépticas, o que favorece à ocorrência de lesões dentais **Objetivo:** O objetivo deste relato é apresentar o manejo clínico de um paciente com SLG, vítima de traumas recorrentes, discutir os achados dentais observados e o tratamento odontológico realizado. **Relato do caso**: Paciente L.H.D.L., do sexo masculino, com 15 anos de idade, apresentando grande acúmulo de biofilme dental, alto risco de cárie, fluorose leve e gengivite generalizada. Clinicamente foi possível observar fratura de esmalte dos dentes 12 e 14. Os dentes 21, 22, 32 e 42 estavam ausentes clinicamente, o que se confirmou radiograficamente. Além disso, notou-se giroversão de 180 graus do dente 11, com a face palatina voltada para a vestibular. O dente apresentou-se com leve alteração de cor, mas com resposta positiva aos testes de vitalidade. **Resultados**: Técnicas de manejo de comportamental, foram adotadas e orientações quanto à higiene bucal e dietéticas foram fornecidas tanto ao paciente quanto ao seu cuidador. Quatro sessões de profilaxia e aplicação tópica de flúor foram realizadas semanalmente. O tratamento endodôntico foi realizado no dente 12, seguido da restauração de resina composta do dente 12 e 14 e a restauração estética do dente 11 (girovertido). Por fim, foi realizada uma prótese adesiva para restaurar a estética da região de incisivo central superior. Apesar das dificuldades para tratar pacientes com SLG, no presente caso foi possível obter resultados funcionais e estéticos satisfatórios com um diagnóstico e tratamento cuidadoso, envolvendo uma equipe multiprofissional treinada no atendimento de pacientes com necessidades especiais. **Conclusão:** Pode-se concluir que o cirurgião dentista deve estar familiarizado com as possíveis manifestações bucais da SLG e realizar uma pesquisa criteriosa de sinais de traumatismo dental e, sempre que possível, solicitar um exame radiográfico para que traumatismos não identificados ao exame clínico não passem desapercebidos.

Keywords: Lennox Gastaut Syndrome. Agenesis. Dental care. Tooth Injuries.

ABSTRACT

Introduction: Lennox-Gastaut Syndrome (LSG) is a severe childhood epileptic encephalopathy. Its treatment is complex, mainly due to the multiplicity of epileptic crises, which in turn favors the occurrence of dental injuries. **Objective:** The aim of this case report is to present the clinical management of a patient with LGS, victim of recurrent trauma, discuss the observed dental findings and the dental treatment. **Case report**: Patient L.H.D.L., male, 15 years old presenting high quantity of oral biofilm, mild fluorosis and generalized gingivitis. Clinically, it was possible to observe enamel fractures of teeth 12 and 14. Teeth 21, 22, 32 and 42 were clinically absent, which was confirmed radiographically. In addition, a 180-degree rotation of tooth 11 was noted, with the palate facing the buccal aspect. The tooth presented a slight change in color, but with a positive response to vitality tests. **Results:** Behavioral management techniques were adopted and guidelines on oral hygiene and diet were provided to both the patient and their caregiver. Four sessions of prophylaxis and topical application of fluoride were performed weekly. Endodontic treatment was performed on tooth 12, followed by aesthetic restoration of teeth 12 and 14 and esthetic restoration of tooth 11 (rotated). Finally, an adhesive prosthesis was performed to restore the esthetics of the upper central incisor region. Despite the difficulties of treating patients with LGS, in the present case it was possible to obtain satisfactory functional and aesthetic results with a careful diagnosis and treatment, involving a multidisciplinary team trained in the care of patients with special needs. **Conclusion:** It can be concluded that the dental surgeon must be aware with the possible oral manifestations of GLS and carry out a careful search for signs of dental trauma and, whenever possible, request a radiographic examination so that unidentified traumas on clinical examination do not pass unnoticed.

Submetido: 18 de fevereiro, 2021
Modificado: 19 de setembro, 2021
Aceito: 21 de setembro, 2021

***Autor para correspondência**:
Lisa Danielly Curcino Araujo
Endereço: Av. do Café, 2361, apt. 408, Vila Amélia, Ribeirão Preto, SP, Brasil.
CEP: 14050-230.
Telefone: +55 (82) 9 9969-0942
Email: lisa.danielly@usp.br

INTRODUÇÃO

A Síndrome de Lennox-Gastaut (SLG) é uma encefalopatia epiléptica infantil grave, que constitui 5% das epilepsias infantis. É caracterizada por uma tríade de sintomas: retardo mental progressivo, convulsões múltiplas de vários tipos que são difíceis de controlar e um padrão específico de eletroencefalograma (EEG) denominado padrão de pico e onda lento (<2,5 Hz), que está presente quando a criança está acordada.[1,2]

A doença apresenta seus primeiros sinais entre um e oito anos de idade e em 30% a 50% dos casos continua apresentando as características clínicas da síndrome na idade adulta.[3-5]

A etiologia da SLG é constituída por fatores como malformações cerebrais, lesão perinatal, asfixia, encefalite, meningite, trauma, esclerose tuberosa e, de 17% a 30% dos casos, pode ser uma evolução da síndrome de West ou idiopática (origem genética) com aproximadamente 30% das famílias de pacientes com essa síndrome apresentando história de epilepsia.[1] Atualmente, sugere-se que mutações genéticas podem estar relacionadas à etiopatogenia do SLG como a mutação dos genes SCN1 e CHD2.[6,7]

O tratamento é complexo, devido à multiplicidade de crises, que os medicamentos não controlam totalmente.[2,8] Quando os medicamentos não são eficazes no controle das convulsões, ou se as crises são incapacitantes, existe a opção de ressecção cerebral cirúrgica.[9]

Até o momento, os únicos achados dentários descritos em pacientes com SLG foram acúmulo significativo de biofilme, gengivite generalizada, doença periodontal e mordida aberta anterior. A prevalência de lesões dentárias em crianças com necessidades especiais acomete entre 9,2% e 28% dessa população, sendo ainda mais suscetíveis a traumas dentários repetitivos.

Tendo em vista que a SLG apresenta como característica básica, crises convulsivas múltiplas, a probabilidade de lesão dentária é elevada. No entanto, até o momento, não há estudos publicados relatando a ocorrência de lesões dentárias em pacientes com SLG. Assim, o objetivo deste estudo é relatar o caso clínico de uma paciente com Síndrome de Lennox-Gastaut vítima de múltiplos episódios de traumatismos dentais.

RELATO DE CASO

Paciente L.H.D.L., 15 anos, sexo masculino, atendido no CAOPE (Centro de Formação de Recursos Humanos Especializados no Atendimento Odontológico a Pacientes Especiais, FORP/USP), comitê de ética nº 2014.1.1159.58.0. Primeiro filho de um casal não consanguíneo de uma mãe fumante. O parto de emergência por cesariana foi realizado após 41 semanas de gestação, pois se observou sinais de sofrimento fetal, como o mecônio encontrado na placenta. O paciente ficou internado em observação por cinco dias. Apesar disso, seu desenvolvimento foi normal até os oito anos de idade, quando o paciente teve sua primeira crise tônico-clônica. Após intensa investigação dos geneticistas e neurologistas, a SLG foi diagnosticada. Inicialmente o paciente sofria de crises convulsivas diárias e, consequentemente, sofria frequentes traumas dentários.

No momento da consulta inicial, o paciente fazia uso de quatro medicamentos com o intuito de controlar as crises convulsivas: Topiramato 50 mg/dia, Ácido Valpróico 250 mg/dia, Gardenal 100 mg/dia e Nitrazepam 20 mg/dia. Apesar das medicações, as crises não eram completamente estabilizadas, porém houve uma diminuição no número diário de crises, além de terem passado de tônico-clônicas para crises de ausência.

O exame clínico geral e extra-oral revelou várias cicatrizes na face. O paciente apresentava letargia de raciocínio e movimentos, além de dificuldades de fala. Ainda, notava-se indícios de um atraso no desenvolvimento intelectual, inclusive com atraso no calendário escolar. Embora o paciente não apresentasse atividade de cárie, foram observados durante o exame intraoral grande quantidade de acúmulo de biofilme dental e gengivite generalizada, classificando este paciente como alto risco de cárie. O paciente apresentava ausência de incisivo central superior esquerdo (21), incisivo lateral superior esquerdo (22), incisivo lateral inferior direito (32) e incisivo lateral inferior esquerdo (42). O incisivo lateral superior direito (12) apresentava uma pequena fratura de esmalte na região incisal. O pré-molar superior direito (14) apresentava fratura de esmalte, deixando grande extensão de dentina exposta (Figura 1A). Também havia presença de fluorose leve generalizada.

Além disso, o incisivo central superior direito (11) apresentou-se com um giroversão de 180 graus, com a face palatina voltada para a vestibular e alteração de cor, mas as respostas aos testes de percussão e sensibilidade ao frio foram normais. Na radiografia periapical dessa região, não foi verificada presença de alterações periapicais, mas no incisivo lateral superior direito (12) havia área periapical radiolúcida e reabsorção apical (Figura 1B). Segundo relato da mãe, na mesma queda em que o incisivo central superior direito sofreu a rotação, o incisivo central superior esquerdo sofreu avulsão traumática.

O exame radiográfico panorâmico confirmou os achados clínicos (Figura 1C) e constatou agenesia dos germes dos terceiros molares superiores e inferiores, do incisivo lateral superior esquerdo (22), incisivo lateral esquerdo inferior (32) e incisivo lateral inferior direito (42). Como achado radiográfico, notou-se também que as raízes dos primeiros pré-molares inferiores apresentavam curvaturas acentuadas.

Para o tratamento, foram utilizadas técnicas básicas de manejo comportamental (falar/mostrar/fazer, modelagem comportamental e reforço positivo) para reduzir

o estresse do paciente, a fim de se evitar o desencadeamento de crises durante o atendimento odontológico. Todos os procedimentos foram realizados com abridor de boca e observando a frequência respiratória e cardíaca com regularidade. Além disso, a cuidadora do paciente, sua mãe, esteve sempre presente durante os procedimentos odontológicos, observando e alertando qualquer sinal de atenção. Instrução de higiene bucal e dietéticas foram fornecidas ao paciente e à sua cuidadora na tentativa de controlar a quantidade de biofilme na cavidade bucal. Quatro sessões de profilaxia (aplicação tópica de gluconato de clorexidina 0,12% e fluoreto de sódio) foram realizadas semanalmente.[11]

Quando o teste de sensibilidade pulpar foi realizado nos incisivos superiores, notou-se que não houve resposta no incisivo lateral superior direito. Após confirmação da presença de radioluscência periapical, foi realizado o tratamento endodôntico. Para tanto, foram utilizados instrumentos rotatórios de níquel-titânio (ProTaper Universal® - Dentisply - Brasil). Cones de guta-percha (Dentisply - Brasil) e cimento endodôntico (AH-Plus Dentisply - Brasil) foram utilizados para obturação do canal radicular.

As restaurações em resina composta tanto da face incisal do incisivo lateral superior direito quanto da cúspide palatina do pré-molar superior direito fraturado foram realizadas sob isolamento absoluto. A restauração de resina composta também foi realizada no lado palatino do incisivo central superior direito girovertido, mimetizando a face palatina em face vestibular, a fim de se devolver as funções mastigatória e estética para o paciente (Figura 2).

A equipe médica que acompanhou o caso do paciente teve considerável dificuldade em controlar as crises convulsivas apenas com a medicação, por isso decidiram que era melhor realizar a cirurgia de ressecção do corpo caloso, que é uma conexão crucial para a disseminação da atividade epiléptica. Assim, a remoção dessa estrutura promove melhora nas convulsões relacionadas à patologia, sendo este procedimento cirúrgico muito comum para pacientes com SLG.[12] Após 6 meses do período de recuperação pós-operatória, o paciente compareceu ao ambulatório odontológico para consulta de rotina e verificou-se que após a cirurgia não houve novos episódios de crises convulsivas. Apesar disso, todos os atendimentos odontológicos continuaram sendo realizados com o auxílio de um abridor de boca e com toda cautela adotada antes da cirurgia para evitar qualquer possibilidade de incidentes durante o tratamento. Não foi necessário realizar estabilização protetora.

Para a conclusão do caso, foi realizada a prótese adesiva na região do incisivo central superior esquerdo. Para facilitar a adaptação da prótese, realizou-se a reanatomização do incisivo central superior direito e palatino dos dentes adjacentes. Posteriormente, realizou-se a moldagem com silicone e confecção da estrutura metálica. Seguiu-se com o teste da estrutura e a escolha da cor dos dentes. A prótese adesiva foi, então, cimentada com cimento Panavia (Kuraray Co., Osaka, Japão) e foram feitos os ajustes oclusais necessários (Figura 2).

Após a instalação da prótese, o caso está sendo monitorado há dois anos. O paciente retorna para consultas de acompanhamento a cada seis meses. Durante essas visitas, realiza-se a profilaxia dental e instruções de higiene bucal.

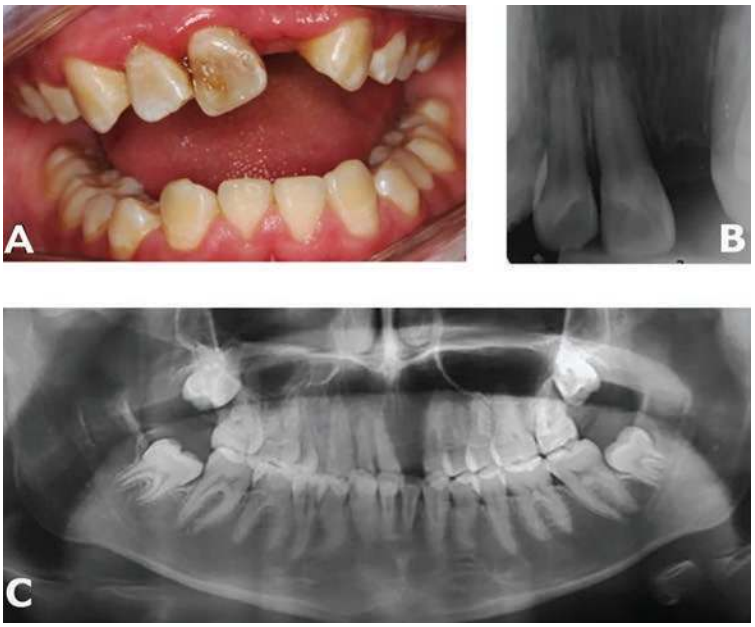

***Figura 1**: A) Imagem clínica mostrando a ausência do incisivo lateral superior esquerdo, incisivo central superior esquerdo, incisivo lateral inferior direito e incisivo lateral inferior esquerdo. Pequena fratura de esmalte na região incisal do incisivo lateral superior direito. O incisivo central superior direito foi girado 180 graus, com a face palatina para vestibular e mudança de cor. Também havia presença de fluorose leve. B) Radiografia periapical sem sinais de necrose pulpar do incisivo central superior direito, mas no incisivo lateral superior direito havia área periapical radiolúcida e reabsorção apical. C) A radiografia panorâmica confirmou os achados clínicos e verificou agenesia dos germes dos terceiros molares superiores e inferiores, do incisivo lateral superior esquerdo, lateral esquerdo inferior e incisivo lateral inferior direito. Além disso, as raízes dos primeiros pré-molares inferiores apresentavam curvaturas acentuadas.*



***Figura 2**: Aspecto final do tratamento com prótese adesiva instalada.*

DISCUSSÃO

Abu Saleh e Stephen foram os únicos a discutirem os achados bucais em pacientes com SGL.[10] Referiram mordida aberta anterior, higiene precária com acúmulo de biofilme dentário, lesão de cárie, doença periodontal com perda de altura óssea alveolar e gengivite generalizada. Gengivite generalizada e grande acúmulo de biofilme corroboram também com os achados bucais do presente relato de caso. No entanto, este é o primeiro caso na literatura específica em que foram descritas agenesia dentária (incisivo lateral superior esquerdo, incisivos laterais inferiores direito e esquerdo) e curvaturas radiculares marcadas (primeiros pré-molares inferiores).

Além disso, o paciente do presente caso apresentava história de traumatismos dentais. Isso culminou com avulsão do incisivo central superior esquerdo, giroversão de 180° do incisivo central superior direito e fraturas do esmalte.

Embora o incisivo central superior direito apresentasse giroversão acentuada e alteração de cor, optou-se pela não realização do tratamento endodôntico, pois para justificar sua realização seria necessário apresentar pelo menos dois sinais ou sintomas clínicos.[11] Nesse caso, o dente apresentou apenas um sinal: a alteração de cor. Por outro lado, o dente apresentou resposta positiva aos testes de sensibilidade, ausência de lesões periapicais radiograficamente visíveis, ausência de fístula, mobilidade normal e ligamentos periodontais íntegros.

Estudos na área demonstram que o uso de anticonvulsivantes causa maior propensão ao desenvolvimento de problemas periodontais.[8,11] Corroborando com esses estudos, o paciente, que tomava anticonvulsivantes (Topiramato 50 mg/dia, Ácido Valpróico 250 mg/dia, Gardenal 100 mg/dia e Nitrazepam 20 mg/dia), apresentava também gengivite generalizada. Porém, é difícil desvincular a gengivite do grande acúmulo de biofilme encontrado na cavidade bucal desse paciente. Pacientes especiais, tendem a apresentar higiene bucal precária devido às limitações cognitivas e de coordenação motora. Por isso, ressalta-se a necessidade da conscientização dos pais e demais cuidadores sobre a importância da realização de higiene bucal adequada, dieta não cariogênica, uso consciente de flúor e acompanhamento regular com dentista.

Das técnicas de manejo de comportamento, a que se destacou foi a falar-mostrar-fazer. Isso porque, sabe-se que explicar ao paciente como serão realizados os procedimentos auxilia no controle do estresse e da ansiedade.[14] A técnica mostrou-se eficaz em moldar o comportamento do paciente, que apresentou-se receptivo, no entanto, nenhuma das técnicas de manejo foi capaz de eliminar a ocorrência de convulsões no consultório odontológico.

Entre os pacientes que sofrem de epilepsia ou síndromes epilépticas, como no caso da SLG, a prevalência de traumas dentários pode chegar a 15,4%, muitas vezes sendo repetitivos.[15] Portanto, em pacientes com SLG acometidos com convulsões frequentes, é importante adotar medidas de prevenção e proteção contra quedas, incluindo vigilância constante. Vale ressaltar que em pacientes convulsivos, que apresentam alta probabilidade de serem acometidos por traumas por quedas, o diagnóstico precoce das lesões traumáticas é de fundamental importância para a instituição imediata do tratamento, favorecendo um prognóstico positivo.

O uso de protetores bucais poderia dar maior proteção a esses pacientes com alto risco de trauma, da mesma forma que são indicados para atletas, por exemplo.[16] Porém, em pacientes com alta frequência de convulsões, o uso de dispositivo móvel na boca não é indicado devido ao alto risco de acidentes.[17]

O atendimento multiprofissional tem o intuito de aprofundar o conhecimento e as práticas no campo da saúde, promovendo um atendimento completo de excelência para o paciente.[18] Neste relato, abordamos o trabalho

multidisciplinar entre especialidades médicas e odontológicas, discutindo tratamentos que seriam mais adequados para o paciente na complexidade das suas limitações. Nesse sentido, inicialmente não se optou pela realização de qualquer prótese dentária nesse paciente devido à grande quantidade de crises convulsivas diárias e da alta probabilidade de acidentes. Somente após a ressecção do corpo caloso e da constatação da ausência de crises convulsivas por 6 meses foi que se indicou a instalação de uma prótese adesiva.

CONCLUSÃO

Apesar das dificuldades que o cirurgião-dentista pode encontrar no atendimento ao paciente com LGS, é possível obter resultados funcionais e estéticos adequados com um diagnóstico preciso e um plano de tratamento envolvendo uma equipe multiprofissional treinada no atendimento de pacientes com necessidades especiais. No presente caso, optamos pelo tratamento de reabilitação dentária, promovendo a saúde bucal e melhorando a estética do paciente, que no contexto possui necessidades especiais e múltiplas deficiências.

REFERÊNCIAS

1. Markand ON. Lennox-Gastaut syndrome (childhood epileptic encephalopathy). J Clin Neurophysiol. 2003 Nov-Dec;20(6):426-441. doi: 10.1097/00004691-200311000-00005.
2. Bourgeois BF, Douglass LM, Sankar R. Lennox-Gastaut syndrome: a consensus approach to differential diagnosis. Epilepsia. 2014 Sep;55 Suppl 4:4-9. doi: 10.1111/epi.12567.
3. Hancock E, Cross H. Treatment of Lennox-Gastaut syndrome. Cochrane Database Syst Rev. 2003;(3):CD003277. Review. Update in: Cochrane Database Syst Rev. 2009;(3):CD003277.
4. Arzimanoglou A, French J, Blume WT, J Helen Cross, Jan-Peter Ernst, Martha Feucht, et al. LennoxGastaut syndrome: a consensus approach on diagnosis, assessment, management, and trial methodology. Lancet Neurol 2009;8:82–93. doi: 10.1016/S1474-4422(08)70292-8.
5. Isojarvi J, Lee D, Peng G, Sperling MR. Clobazam-treated patients with Lennox-Gastaut syndrome experienced fewer seizure-related injuries than placebo patients during trial OV-1012. Epilepsia. 2016 Jun;57(6):113-116. doi: 10.1111/epi.13388.
6. Selmer KK, Lund C, Brandal K, Undlien DE, Brodtkorb E. SCN1A mutation screening in adult patients with Lennox-Gastaut syndrome features. Epilepsy Behav. 2009 Nov;16(3):555-557. doi: 10.1016/j.yebeh.2009.08.021.
7. Lund C, Brodtkorb E, Øye AM, Røsby O, Selmer KK. CHD2 mutations in Lennox-Gastaut syndrome. Epilepsy Behav. 2014 Apr;33:18-21. doi: 10.1016/j.yebeh.2014.02.005
8. Michoulas A, Farrell K. Medical management of LennoxGastaut syndrome. CNS Drugs 2010;24:363–374. doi: 10.2165/11530220-000000000-00000.
9. Cross JH, Jayakar P, Nordli D, Delalande O, Duchowny M, Wieser HG, Guerrini R, Mathern GW; International League against Epilepsy, Subcommission for Paediatric Epilepsy Surgery; Commissions of Neurosurgery and Paediatrics. Proposed criteria for referral and evaluation of children for epilepsy surgery: recommendations of the Subcommission for Pediatric Epilepsy Surgery. Epilepsia. 2006 Jun;47(6):952-959. doi: 10.1111/j.1528-1167.2006.00569.
10. Abu Saleh T, Stephen L. Lennox gastaut syndrome, review of the literature and a case report. Head Face Med. 2008 Jun 9;4-9. doi: 10.1186/1746-160X-4-9.
11. Assed S. Odontopediatria: bases científicas para a prática clínica. São Paulo: Artes Médicas, 2005.
12. Liang JG, Kim NY, Ko A, Kim HD, Lee D. Changes in functional brain network topology after successful and unsuccessful corpus callosotomy for Lennox-Gastaut Syndrome. Sci Rep. 2018 Feb 21;8(1):3414. doi: 10.1038/s41598-018-21764-5).
13. Acharya BS, Ritwik P, Fenton SJ, Velasquez GM, Hagan J. Dental trauma in children and adolescents with mental and physical disabilities. Tex Dent J. 2010 Dec;127(12):1265-72.
14. Robbins MR. Dental management of special needs patients who have epilepsy. Dent Clin North Am. 2009 Apr;53(2):295-309, ix. doi: 10.1016/j.cden.2008.12.014.
15. Lloyd JD, Nakamura WS, Maeda Y, Takeda T, Leesungbok R, Lazarchik D, Dorney B, Gonda T, Nakajima K, Yasui T, Iwata Y, Suzuki H, Tsukimura N, Churei H, Kwon KR, Choy MMH, Rock JB. Mouthguards and their use in sports: report of the 1st International Sports Dentistry Workshop. Dent Traumatol. 2017 Oct 1. doi: 10.1111/edt.12375. [Epub ahead of print]
16. Attin R, Tuna A, Attin T, Brunner E, Noack MJ. Efficacy of differently concentrated chlorhexidine varnishes in decreasing Mutans streptococci and lactobacilli counts. Arch Oral Biol. 2003 Jul;48(7):503-509. doi: 10.1016/s0003-9969(03)00093-1.
17. Károlyházy K, Kovács E, Kivovics P, Fejérdy P, Arányi Z. Dental status and oral health of patients with epilepsy: an epidemiologic study. Epilepsia. 2003 Aug;44(8):1103-1108. doi: 10.1046/j.1528-1157.2003.04003.x.
18. Costa JP,Jorge MSB, Vasconcelos MGFPaula ML ,Costa ICB. Resolubilidade do cuidado na atenção primária: articulação multiprofissional e rede de serviços. Saúde em Debate [online]. 2014, v. 38, n. 103 p. 733-743.

DIGITAL WORKFLOW USING NATURAL ALGORITHMS FOR CAD/CAM CERAMIC ANTERIOR AND OCCLUSAL VENEERS TO RESTORE BIOCORROSION: A 2-YEAR FOLLOW-UP CASE REPORT

Líssya Tomaz da Costa **Gonçalves**[1], Ângelo Raphael Toste Coelho **Segundo**[1], Terumitsu Sekito **Junior**[1], Fernanda Cunha **Marins**[1], Aline Raybolt dos **Santos**[1], Tayane Holz **Resende**[1*], Luís Henrique **Schlichting**[2]

[1]Department of Prosthodontics and Dental Materials, School of Dentistry, Universidade Federal do Rio de Janeiro - UFRJ, Rio de Janeiro, Brazil.
[2]Division of Comprehensive Oral Health, The University of North Carolina - UNC, Adams School of Dentistry, Chapel Hill, NC, USA.

Palavras-chave: Relato de Caso. Erosão Dentária. Desenho Assistido por Computador.

RESUMO

Introdução: A biocorrosão é uma desordem multifatorial que provoca a dissolução dos tecidos dentários por fatores extrínsecos e/ou intrínsecos. Tradicionalmente restaurar estes desgastes envolve preparos invasivos. **Objetivo**: Este relato de caso objetiva descrever a reabilitação da biocorrosão utilizando abordagem minimamente invasiva, envolvendo laminados cerâmicos finos oclusais e vestibulares por fluxo totalmente digital utilizando algoritmos naturais. **Relato do caso**: Paciente de 23 anos procurou atendimento odontológico apresentando desgastes dentários generalizados associados a hipersensibilidade dentinária. Na anamnese constatou-se distúrbio alimentar e elevado consumo de alimentos ácidos, suportando o diagnóstico de biocorrosão. A recuperação dos tecidos desgastados anteriores envolveu uma abordagem aditiva (minimizando desgastes adicionais), utilizando um protocolo de planejamento guiado pela face e um banco de anatomias de dentes naturais para alcançar maior naturalidade na finalização do caso. A reabilitação dos tecidos desgastados foi realizada através de laminados cerâmicos oclusais, anteriores e restaurações em resina composta. Os dentes e as características naturais da paciente foram preservadas, restabelecendo a estética e auto-estima da paciente que permanece muito satisfeita após o acompanhamento de 2 anos. **Conclusões**: Abordagens aditivas envolvendo a menor quantidade de desgastes possível são imprescindíveis para a restauração da biocorrosão. Além disso, a integração de algoritmos naturais ao CAD/CAM traz mais estética, precisão e naturalidade para as restaurações definitivas, superando um dos principais desafios das restaurações estéticas obtidas por fluxo digital que é a naturalidade.

Keywords: Case Report. Tooth Erosion. Computer-Aided Design.

ABSTRACT

Introduction: Biocorrosion is a multifactorial disorder that causes dissolution of hard tissues by extrinsic/ intrinsic factors. Traditionally, restoring biocorrosion wear involves invasive preparations. **Objective**: This case report aims to describe the rehabilitation of biocorrosion with a minimally invasive approach (thin occlusal and vestibular ceramic laminates) in a fully digital workflow using natural algorithms. **Case report**: A 23-year-old patient was presented to clinic with generalized tooth wear associated to dentin hypersensitivity. In anamnesis, eating disorders and acid food consumption were reported, supporting the diagnosis of biocorrosion. The restoration of worn tissues involved an additive approach (minimizing additional wear), using a face guided planning protocol and a natural tooth anatomy database to achieve greater naturalness at the final restorations. Rehabilitation of worn tissues was performed using occlusal, anterior ceramic veneers and additive composite restorations. The patient's natural teeth characteristics were preserved, restoring aesthetic and self-esteem, and after 2-year follow-up the patient remains very satisfied. **Conclusion**: Additive approaches involving the least amount of tissue wear are essential for the biocorrosion restoration. In addition, the integration of natural algorithms to digital workflows brings more aesthetic and precision to definitive restorations, overcoming one of the main challenges of milled aesthetic restorations: the naturalness.

Submitted: February 21, 2021
Modification: September 27, 2021
Accepted: October 14, 2021

***Correspondence to:**
Tayane Holz Resende
Address: Av. Professor Rodolpho Paulo Rocco, 325, Ilha do fundão, Cidade Universitária, Rio de Janeiro, RJ, Brazil. Zip Code 21941-617
Telephone number: +55 (21) 9 7541-3000
E-mail: tayaneholz@hotmail.com

INTRODUCTION

Biocorrosion is a multifactorial disorder characterized by dissolution of dental hard tissue. It is modulated by the physiological properties of saliva, and acidic sources, such as eating disorders or gastric reflux (intrinsic) or the high consumption of acidic drinks and food (extrinsic), besides habits and lifestyle.[1] The tissue loss can cause biological, aesthetic and functional consequences.[2] Traditionally, full-crown coverage is recommended for dental erosion rehabilitation. However, in young patients this approach is considered too aggressive.[3]

The development of stronger materials, combined with improved bonding protocols have paved the way for minimally invasive restorative designs, such as bonded posterior occlusal Computer-Aided Design/Computer-Aided Manufacturing (CAD/CAM) veneers for the treatment of biocorrosion.[4] Additionally, advances in CAD/CAM technology, and more resistant materials have led to better consistency in thickness and anatomy during the manufacturing process,[5] especially for veneers which are extremely thin and demand high levels of skill from laboratory technicians.[6]

In this context, digital tools for the planning of milled restorations have become popular in dentistry. Among them, Digital Smile Design (DSD) is a tool that allows aesthetic rehabilitative planning from a facial perspective. The planning integrates the functional, aesthetic and emotional needs of the patient, besides making it easier to communicate with the patient and the multidisciplinary team. The use of digital models allows three-dimensional (3D) planning by digital waxing based on DSD, enabling greater predictability for the final restorations.[7] This digital flow gives the patient access to the planned result before starting treatment,[8] assisting in aesthetic case evaluation and management of expectations.

The integration between digital diagnostic tools, such as digital models and patient photographs, associated to the use of natural teeth morphologies enabled the development of DSD Natural Restoration (DSD NR). The DSD NR concept is a fully digital workflow with the objective of reproducing monolithic ceramic restorations using a digital database with natural algorithms.[9] In this workflow, natural teeth morphologies are used, providing naturalness and richness of detail, resulting in more aesthetic and authentic anatomy for digital cases. Monolithic milled restorations can accurately reproduce the concept of natural restorations, whereas the handmade copy would include personal artistic features to the anatomy during layering and finishing procedures.[8]

In this context, this case report aims to present a fully digital aesthetic rehabilitation involving: CAD/CAM occlusal veneers and anterior veneers based on the natural teeth algorithm library in the DSDApp: The so called DSD NR. This report is in accordance with a previous article[2] where ultrathin ceramic CAD/CAM veneers were utilized. In contrast, for anterior veneers, DSD-NR were utilized. DSD-NR was encouraged for aesthetic improvement based on donation of natural teeth anatomies.

CASE REPORT

A 23-year-old woman was presented to the Department of Prosthodontics and Dental Materials at the Universidade Federal do Rio de Janeiro in 2018 requesting treatment for dentin sensitivity and dental wear. The patient was unsatisfied with the appearance of her smile (Figure 1A).Intraoral evaluation revealed generalized loss of enamel with characteristics signs of moderate dental wear with smooth and concave lesions showing clinical evidences of dental biocorrosion (Figure 1B and C).

During anamnesis, the patient reported the consumption of acidic foods and a history of bulimia, as well as possible teeth grinding and jaw clenching. Thus, the patient was advised to reduce acid consumption, and assigned medical and psychological monitoring for her eating disorder.

The treatment plan proposed was a fully digital rehabilitation: DSD planning; upper anterior crown lengthening using perio guide;[10] CAD/CAM occlusal veneers for the reestablishment of the vertical dimension of occlusion (VDO),[2,11] direct composite on lower anterior sextant and bilaminar approach (lingual direct composite restorations and labial CAD/CAM ceramic veneers)[12] on the maxillary anterior sextant. The patient agreed with the planning and signed the Free, Prior and Informed Consent (FPIC) to start the treatment.

At first, the DSD photographic protocol[13] was paired to the dynamic documentation of the smile (video), upper and lower arches scans. A Lucia JIG was made in order to register maxillomandibular relationship in centric relation and it was also scanned. The scanned models were articulated in a digital articulator to receive digital wax-up, increasing 1,5mm of vertical dimension of occlusion (VDO).[14] Then, a 2D DSD was performed in the DSDApp (Figure 1D) using the software's natural teeth library. It played a key role in reproducing the naturalness in the digital workflow.Teeth shape could be selected to better harmonize with patient's expression.[15] Next, the 2D planning was exported from the DSDApp to Nemo Smile Design 3D (Nemotec) where additional editing was performed in order to generate the motivational wax-up design. In this step, the new smile and gingival architecture is planned, based on DSD App suggested measurements.

Then, the waxed model was printed, followed by the mock-up fabrication. Upon the patient's approval, a perio guide was outlined, printed and used for the guided surgical crown lengthening. After 45 days, the motivational wax-up was adjusted to the new post-surgical digitalized arch, giving rise to the final wax-up with the "ideal design". Then, the ideal wax-up posterior multifunctional provisional (test of the new maxillo-mandibular position, functional adaptation, aesthetics and preparation guide) was printed. The anterior model was printed and copied by transparent silicone guides (Elite Transparent, Zhermack) for the flowable composite injection,[14] performing the provisional restorations (Figure 2A-D) to test the new augumented VDO.

Once the posterior ceramic occlusal veneers were completed following the same protocol established in a previous article,[2] temporary injected restorations were also used as preparation guides to the labial ceramic veneers. The preparation through the mock-up yielded a clearance ranging from about 0.5 mm cervically to 0.8mm incisally.

After scanning, the digital wax-up was superimposed and fitted to the preparation's STL file model preserving the original approved anatomy (Nemo Smile Design 3D, Nemotec): the so called design over the prep. This tool allows for maintenance of the original proposal approved by the patient (DSD App natural teeth library - model F07) during the planning stage. The final design was exported to the software containing milling parameters (InLab SW19, Dentsply Sirona), and leucite-reinforced glass ceramic blocks (A1, IPS Empress Multi, IvoclarVivadent) were milled, stained and glazed finishing the digital workflow (Figure 3)

The restorations were adhesively luted with composite resin (A1, Filtek Z100, 3M) preheated to 68ºC (Calset, Addent Inc.) following the previously established protocol.[2] At the following appointment, the upper arch was scanned and a digital wax-up (Nemo Smile Design 3D, Nemotec) was performed and copied with transparent silicon to guide the final restoration of premolars.[14] Finally, the disocclusion guides were evaluated and adjusted.

A printed occlusal splint (Cosmos splint, Yller) was designed and milled, as well as monitoring the patient's daytime tightness, aiming to control the parafunctional habit and increase longevity to the performed treatment. Likewise, the patient was advised to keep up with the treatment for eating disorders as well as maintaining a controlled acid diet. Upon completion of the treatment, the patient expressed great satisfaction and enthusiasm with her new smile´s frontal, side and intraoral view (Figure 4A-C). A clinical follow-up after 2 years of treatment (Figure 4D-F). can be observed.



***Figure 1**: A) Initial aspect of smile. Intraoral occlusal aspect; B) Superior and C) Inferior. D) 2D planning before and after performed in DSDApp.*

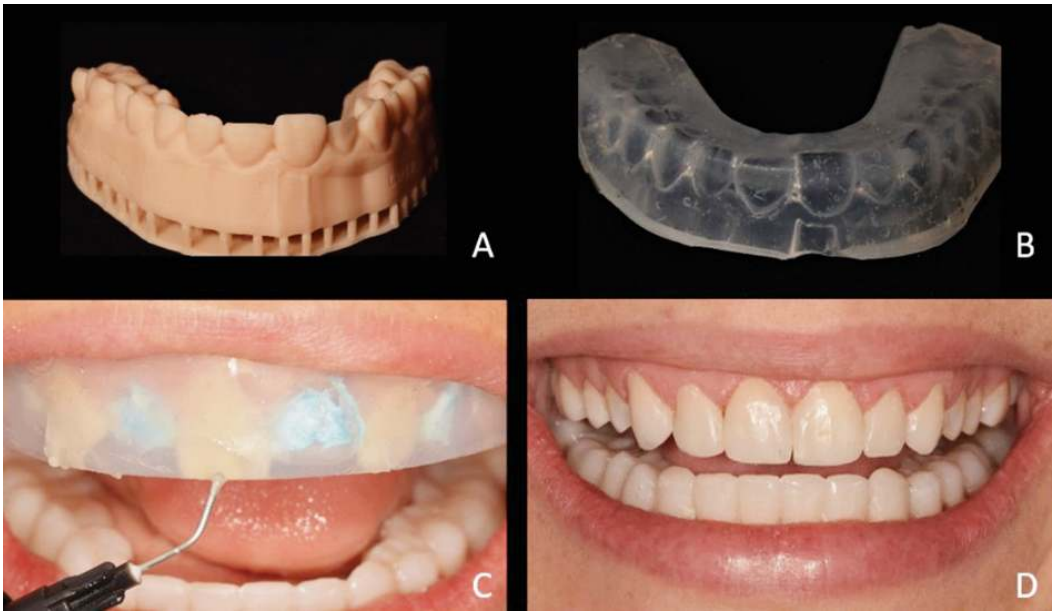

***Figure 2**: A) Printed model with every other alternate tooth waxed-up; B) and respective transparent silicone guide. C) Injection of flowable composite through a hole in silicon guide at the incisal edge. Neighbor teeth were protected with Teflon tape. The process was repeated with a second guide. D) Smile with mock-up injected restorations.*

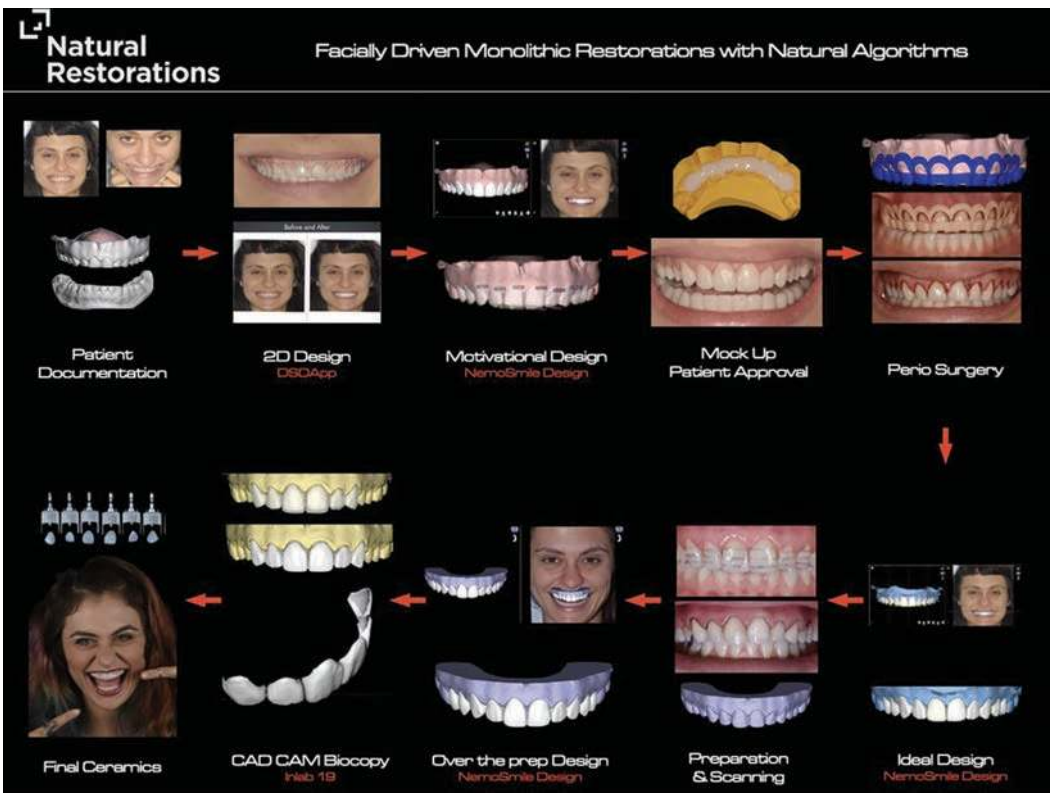

***Figure 3**: DSD-NR Flow chart: From patient documentation to final milled restorations.*



***Figure 4**: A) Final aspect of smile. Facial DSD-NR veneers giving naturalness showing natural color, design and texture. B and C) Final proximal and facial view of intraoral aspect after rehabilitation. D and E) Buccal and proximal view of smile and F) occlusion aspect after 2-year follow-up.*

DISCUSSION

Digital workflow was a watershed in prosthodontics,[15] showing as the main advantages: reduced production cost,[16] increased cost-benefit,[17] adequate internal and marginal adaptation of the restorations obtained by scanning, besides the perception of patient safety.[18] Digital workflow is also an excellent alternative to reproduce digital aesthetic restorations identical to planning, increasing the predictability and reliability of the treatment.[9] In contrast with its predictability, efficiency and improved resistance of CAD/CAM materials, artisanal techniques may contain imperfections incorporated during confection, for this reason the digital workflow was chosen for this case report.[16]

Regarding bonding strategy, the clinical advantages to Immediate Dentin Sealing[17] associated to preheated composite, such as a luting agent are supported by clinical[2,11,17] and laboratory[4] evidence. They include longer worktime, less formation of interfacial voids associated to low viscosity,[18] ideal consistency for seating and excess removal. For posterior indirect restorations, preheated composite is ideal because of the higher filler content and degree of conversion, resulting in better mechanical properties.[6,19]

Further research is required to assess the clinical performance of ultrathin occlusal veneers. For this reason, the present case report is part of an ongoing clinical trial at the Dental School of the Federal University of Rio de Janeiro. This treatment has been applied successfully to restore biocorrosion dental wear, and our perspective reinforces this modality as a protocol. On the other hand, the treatment met patient's expectations bringing back the confidence to smile with the most tissue preservation possible for this case involving hard tissues wear.

CONCLUSION

This case report demonstrates the feasibility of restoring biocorrosion dental wear in a digital workflow using occlusal and anterior CAD/CAM veneers.

This minimally invasive approach was successful due to the conservation of the dental tissue, aesthetics and previsibility confirmed by the reevaluation after 2 years.

The digital planning and workflow led to less chair time at the clinical steps.

The use of DSD-NR provided more aesthetic anterior ceramic veneers, since it is one of the biggest challenges involved in CAD/CAM restorations. The software library is not able to reproduce natural teeth anatomy, texture and final aesthetic as DSD-NR donation of anatomy enabled.

REFERENCES

1. Lussi A, Schlueter N, Rakhmatullina E, Ganss C. Dental erosion-an overview with emphasis on chemical and histopathological aspects. Caries Res. 2011;45 Suppl 1:2-12. doi: 10.1159/000325915.
2. Resende TH, Reis KR, Schlichting LH, Magne P. Ultrathin CAD-CAM Ceramic Occlusal Veneers and Anterior Bilaminar Veneers for the Treatment of Moderate Dental Biocorrosion: A 1.5-Year Follow-Up. Oper Dent. 2018 Jul/Aug;43(4):337-346. doi: 10.2341/17-007-T.
3. Vailati F, Belser UC. Full-mouth adhesive rehabilitation of a severely eroded dentition: the three-step technique. Part 1. Eur J Esthet Dent. 2008 Spring;3(1):30-44.

4. Schlichting LH, Maia HP, Baratieri LN, Magne P. Novel-design ultra-thin CAD/CAM composite resin and ceramic occlusal veneers for the treatment of severe dental erosion. J Prosthet Dent. 2011 Apr;105(4):217-26. doi: 10.1016/S0022-3913(11)60035-8.
5. Beuer F, Schweiger J, Edelhoff D. Digital dentistry: an overview of recent developments for CAD/CAM generated restorations. Br Dent J. 2008 May 10;204(9):505-11. doi: 10.1038/sj.bdj.2008.350.
6. Magne P, Belser U. Laboratory Procedures. In: Magne P, Belser U. Bonded Porcelain Restorations in the Anterior Dentition: A Biomimetic Approach. Berlin: Quintessence Publishing, 2002:293-334.
7. Coachman C, Calamita M, Schayder A. Digital smile design: uma ferramenta para planejamento e comunicação em odontologia estética. RevBrasDicas Odontol.2012;1:36-41.
8. Castro C, Saraiva S, Raphael A. DSD Natural Restoration: Sorrisos digitais e mais naturais. In: Uehara T, Sousa EL (eds). Clássico e Digital: o elo de equilíbrio entre as especialidades na prótese odontológica. São Paulo: Quintessence/Editora Napoleão;2020.
9. Saraiva S, Raphael A, Castro C. DSD Natural Restoration: Evolução no conceito DSD na busca por sorrisos naturais. In: Fonseca M (ed.) The Aesthetics Yearbook. São Paulo: Quintessence/EditoraNapoleão;2018.
10. Longo E, Frosecchi M, Marradi L, Signore A, de Angelis N. Guided periodontal surgery: a novel approach for the treatment of gummy smile. A case report. Int J Esthet Dent. 2019;14(4):384-392.
11. Schlichting LH, Resende TH, Reis KR, Magne P. Simplified treatment of severe dental erosion with ultrathin CAD-CAM composite occlusal veneers and anterior bilaminar veneers. J Prosthet Dent. 2016 Oct;116(4):474-482. doi: 10.1016/j.prosdent.2016.02.013.
12. Vailati F, Belser UC. Classification and treatment of the anterior maxillary dentition affected by dental erosion: the ACE classification. Int J Periodontics Restorative Dent. 2010 Dec;30(6):559-71.
13. Coachman C, Calamita MA, Sesma N. Dynamic Documentation of the Smile and the 2D/3D Digital Smile Design Process. Int J Periodontics Restorative Dent. 2017 Mar/Apr;37(2):183-193. doi: 10.11607/prd.2911.
14. Úry E, Fornai C, Weber GW. Accuracy of transferring analog dental casts to a virtual articulator. J Prosthet Dent. 2020 Feb;123(2):305-313. doi: 10.1016/j.prosdent.2018.12.019.
15. Coachman C, Ricci A, Calamita M, Yoshinaga LG. Desenho digital do sorriso: do plano de tratamento à realidade clínica. In: Paolocci B (ed.) Visagismo - A arte de personalizar o desenho do sorriso. São Paulo: VM Cultural Editora Ltda 2011; 145-160.
16. Mainjot AK, Dupont NM, Oudkerk JC, Dewael TY, Sadoun MJ. From Artisanal to CAD-CAM Blocks: State of the Art of Indirect Composites. J Dent Res. 2016 May;95(5):487-95. doi: 10.1177/0022034516634286.
17. Schulte AG, Vöckler A, Reinhardt R. Longevity of ceramic inlays and onlays luted with a solely light-curing composite resin. J Dent. 2005 May;33(5):433-42. doi: 10.1016/j.jdent.2004.10.026.
18. Lee JH, Um CM, Lee IB. Rheological properties of resin composites according to variations in monomer and filler composition. Dent Mater. 2006 Jun;22(6):515-26. doi: 10.1016/j.dental.2005.05.008.
19. Daronch M, Rueggeberg FA, De Goes MF, Giudici R. Polymerization kinetics of pre-heated composite. J Dent Res. 2006 Jan;85(1):38-43. doi: 10.1177/154405910608500106.

INTEGRANDO AS REDES SOCIAIS À COMUNICAÇÃO CIENTÍFICA NA ODONTOLOGIA: RELATO DE CASO

Andrew Mauricio Saraiva **da Costa**[1], Letícia de Castro Rajo **Cerdeira**[1], Maria Cardoso de Castro **Berry**[1], Maria Isabel de Castro de **Souza**[1,2*]

[1] Núcleo de Teleodontologia da Faculdade de Odontologia da Universidade do Estado do Rio de Janeiro - UERJ, Rio de Janeiro, RJ, Brasil.
[2] Departamento de Odontologia Preventiva e Comunitária da Universidade do Estado do Rio de Janeiro - UERJ, Rio de Janeiro, RJ, Brasil.

Palavras-chave: Odontologia Baseada em Evidência. Mídia Social. Ensino em Odontologia. Odontologia. Comunicação em Saúde.

RESUMO

Introdução: Com o avanço das redes sociais e acesso instantâneo às informações, nunca foi tão importante buscar as fontes certas e entender como utilizar cada rede para divulgar evidências científicas. **Objetivo**: Relatar um caso de experiência em que a divulgação científica em Odontologia foi realizada através da integração das redes sociais de uma instituição pública de ensino superior. **Relato do caso**: O Núcleo de Teleodontologia da Faculdade de Odontologia (NTO) da Universidade do Estado do Rio de Janeiro, desde 2015 utiliza as redes sociais para promover comunicação, difusão e alcance do conhecimento científico na área de Odontologia. Inicialmente começou pelo Facebook com apenas *posts* informativos e ao longo dos anos expandiu para criação de conteúdos em diferentes formatos como vídeos curtos e longos, entrevistas com profissionais, web-conferência, divulgação de artigos científicos e criação da Jornada Acadêmica Online voltada a aprendizagem continuada. Para isso, adicionou outras redes sociais em seu portfólio como *Instagram* e *YouTube*. Para a criação dos conteúdos, princípios pedagógicos foram seguidos concomitante à capacitação profissional de alunos às novas ferramentas tecnológicas. **Resultados**: Ao final de 2020, com a pandemia do Covid-19 a procura por capacitação através de meios digitais aumentou o acesso aos conteúdos de nossas redes em 700%. **Conclusões**: A integração das redes sociais potencializou o alcance dos conteúdos elaborados pela instituição de ensino, através do uso de diferentes plataformas, sendo mais um canal que pode ser usado para a comunicação e divulgação científica por centros acadêmicos.

Keywords: Evidence-based Dentistry. Social Media. Dental Education. Dentistry. Health Communication.

ABSTRACT

Introduction: Due to the exponential growth of social media and quick access to find any answer online is crucial to recognize reliable sources and understand how to use online network environments to disseminate scientific evidence. **Objective**: This study reported a six-year experience of a dental public school about the use of social media in dental science communication. **Case report**: The *Núcleo de Teleodontologia da Faculdade de Odontologia* (NTO) of the *Universidade do Estado do Rio de Janeiro*, since 2015 started to use social media to communicate dental science to promote and disseminate scientific knowledge to the dental community. Firstly we started publishing evidence-based posts on Facebook. Over the years, Instagram and YouTube also were included in our portfolio. Contents were created based on pedagogical principles. They had different formats that include short/long videos, interviews with specialists and web conferences. It also was developed an Online Academic Conference focused on continuing education. During the content creation process, dental students got involved. They were able to develop skills in communication, critical thinking and technology tools. **Results**: At the end of 2020 online search information increased the access to our content in social media by 700%. **Conclusions**: Integrating social media to dental science communication expanded the reach of evidence-based contents to the dental community. These platforms could be an additional canal for academic institutions to spread scientific information and promote better information against fake news.

Submetido: 25 de fevereiro, 2021
Modificado: 19 de junho, 2021
Aceito: 05 de julho, 2021

***Autor para correspondência**:
Maria Isabel de Castro de Souza
Departamento de Odontologia Preventiva
Endereço: Boulevard 28 de Setembro, 157, Vila Isabel, Rio de Janeiro, RJ, Brasil.
CEP: 20551-030
Email: profamariaisabel@yahoo.com.br

INTRODUÇÃO

A divulgação científica desempenha um papel fundamental na construção efetiva do conhecimento científico, pois permite que as informações baseadas em evidências cheguem para a comunidade trazendo atualizações e capacitações profissionais.[1] Com o avanço das redes sociais e novos formatos de comunicação, a presença da divulgação científica se faz ainda mais importante no combate às informações falsas, conhecidas como *Fake news,* não se limitando as páginas de uma revista científica.[2]

O uso das redes sociais vem sendo discutido dentro do ambiente acadêmico como um potencializador da divulgação científica e como mais uma ferramenta de aprendizagem. Essa ligação entre comunicação e ciência é conhecida como comunicação estratégica organizacional junto ao mercado, promovendo, posicionando e divulgando produtos, serviços, marcas, benefícios e soluções.[3,4] Nesse contexto, Spallek *et al.*[4] e colaboradores citaram algumas vantagens do uso das redes sociais na divulgação e educação em Odontologia como melhoria no engajamento de estudantes, aumento no grau de entendimento sobre condições bucais pela população, superou as barreiras físicas e temporais entre o conhecimento e os profissionais e também entre os próprios profissionais.[5]

Dentre os diferentes tipos de redes sociais observa-se que cada uma tem sua particularidade e potencial na divulgação científica.[6] O uso do *Youtube*, por exemplo, é estratégico uma vez que é um dos sites mais acessados no mundo, sendo utilizado, principalmente, por pacientes que possuem dúvidas acerca de alguns procedimentos odontológicos. Temos que considerar que a internet oferece um forte engajamento pelo público leigo que sempre busca se informar por meio de sites, blogs e vídeos (muitas vezes com informações de origem duvidosa) – havendo, assim, a necessidade da comunidade científica ampliar seus horizontes, disseminando conhecimento com segurança e transparência.[7,8]

Em meio a tantas informações, nunca foi tão importante buscar as fontes certas e entender como utilizar cada rede social explorando seu melhor. Com o objetivo de relatar sobre o uso das redes sociais na divulgação científica em Odontologia, esse estudo visou descrever a integração das redes sociais na comunicação, difusão e alcance do conhecimento científico na área de Odontologia realizado dentro de um centro universitário de uma instituição pública.

RELATO DO CASO

Com o intuito de potencializar e colaborar na divulgação científica, o Núcleo de Teleodontologia da Faculdade de Odontologia da Universidade do Estado do Rio de Janeiro (NTO/FOUERJ), iniciou no ano de 2015 a sua presença nas redes sociais através do Facebook com a publicação de posts informativos relacionados à Odontologia. Ao longo do tempo outras plataformas foram sendo incorporadas de maneira integrada, como o *Instagram* e o *YouTube*. Com as possibilidades oferecidas por essas redes sociais, outros recursos audiovisuais como vídeos foram sendo criados. A criação de conteúdos em formatos diferentes baseia-se em um dos pilares pedagógicos do design educacional mediado por tecnologia que é utilizar diferentes formatos para a aprendizagem de um determinado assunto.

Seis anos após a criação do NTO, são utilizadas as seguintes mídias: Facebook, Instagram, YouTube, o site institucional (http://www.teleodonto.uerj.br/) e o ambiente virtual de aprendizagem (AVA) Moodle, coordenado pela equipe do Núcleo. Os conteúdos criados são nos mais diversos formatos: imagens, gráficos, textos, vídeo-aulas e entrevistas permitindo o usuário transitar de uma plataforma a outra, sem perder a conexão com o conteúdo gerado (Tabela 1).

Ao analisarmos o alcance obtido pelos conteúdos gerados ao longo dos anos observou-se uma abrangência nacional e internacional (Figura 1), com predominância no estado do Rio de Janeiro e destaque para capital e outros municípios como Niterói, São Gonçalo, Duque de Caxias, Nova Iguaçu e Cabo Frio. Também foram destaques as capitais São Paulo (SP) e São Luiz (MA). No quesito postagens, observou-se que o material que possuiu maior alcance e engajamento foram aqueles relacionados com informações e realização de eventos científicos, evidenciando que muitos integrantes da comunidade odontológica buscam capacitação continuada divulgada por instituições de ensino.

Em relação a criação dos conteúdos, essa foi gerada por uma equipe multiprofissional representada por alunos da Liga Acadêmica de Teleodontologia ligada ao NTO/FOUERJ (LATELE), aluno bolsista da área de comunicação e *marketing*, designer, alunos de graduação voluntários e, professores e especialistas em Odontologia convidados. Para a criação dos conteúdos foram realizadas pesquisas de temas com o público-alvo, elaboração de processo e fluxo de produção, definição de identidade visual, seleção de conteúdos de acordo com cada mídia, cronograma de postagens e capacitação da equipe em ferramentas digitais. Os conteúdos foram criados utilizando os programas *CanvaPro*, *Adobe Photoshop* e *Adobe Premier*.

No ano de 2020, com a pandemia do Covid-19 e a popularização da aprendizagem online tivemos um aumento de 700% (ano 2019/474 seguidores e ano 2020/3.392 seguidores) de inscritos no *Instagram*, com um perfil de

usuário sendo 80,8% do sexo feminino e 19,2% do sexo masculino (Tabela 2). A plataforma digital é explorada em todos os seus recursos com objetivo de oferecer pílulas informativas com conteúdo científico, em diferentes formatos. No *feed* são postadas artes e vídeos curtos; nos *stories*, artes e vídeos curtos (respeitado o limite de 10 segundos da ferramenta) e alguns IGTV (ferramenta de vídeo da plataforma) com

Já o *YouTube* tem como objetivo a postagem de conteúdos mais aprofundados, com foco central em ensino. O canal permitiu a criação de um repositório científico com aulas gravadas, *lives*, simpósios, entrevistas, ficando todo o material à disposição do público caso tenham o desejo de revisitar o conteúdo. Com base na análise das métricas fornecidas pela plataforma, observou-se que o canal NTO possui 1.76 mil inscritos e 12,5 mil visualizações acumuladas em 2021. A média de tempo assistido por vídeo pelo usuário é de 12:33 minutos. Sobre a audiência (distribuição por gênero e faixa etária) podemos observar os percentuais através da Tabela 3.

***Tabela 1**: Uso das mídias sociais pelo NTO/FOUERJ e seus objetivos.*

Mídia Social	Como é usada	Para que é usada
Facebook	Compartilhamento de postagens, comunicação direta (Messenger), *lives*, compartilhamento de vídeos e peças gráficas de divulgação.	Divulgação (de informações e eventos) e de conteúdo de outras plataformas (Youtube e IG).
Instagram	Postagens (feed), comunicação direta (Direct), *lives*, postagem de vídeos (IGTV) e peças gráficas de divulgação.	Divulgação (de informações e eventos), entrevistas e matérias de cunho didático (aulas e vídeos informativos) dentro de temáticas de Educação, Saúde e Tecnologia.
Youtube	Inserção de vídeos e outras produções audiovisuais do núcleo.	Divulgação e backup de nossas produções audiovisuais de cunho científico/odontológico.

Nota: fonte - NTO/UERJ



***Figura 1**: Mapa Regional de alcance de usuários. Fonte: Youtube NTO/UERJ.*

***Tabela 2**: Distribuição percentual por gênero e faixa etária do perfil dos seguidores do Instagram/NTO.*

Faixa etária Gênero	13-17 anos	18-24 anos	25-34 anos	35-44 anos
Feminino	0,0%	55,3%	31,2%	8,5%
Masculino	0,1%	46,3%	32,8%	12,4%

Nota: fonte - Instagram.

***Tabela 3**: Distribuição percentual por gênero e faixa etária do perfil dos seguidores do canal Youtube/NTO.*

Faixa etária Gênero	13-17 anos	18-24 anos	25-34 anos	35-44 anos
Feminino	0%	42%	21%	7%
Masculino	0%	13,5%	7%	2%

Nota: fonte - Instagram.

DISCUSSÃO

A integração das redes sociais aos centros universitários pode potencializar a comunicação, difusão e alcance do conhecimento científico na área de Odontologia. Embora seja relevante, tanto para pacientes como para os cirurgiões-dentistas, as redes sociais, como por exemplo o *Facebook*, ainda enfrenta desafios relacionados a sua utilização.[8] Como as mídias sociais estão se tornando parte integrante da vida, é necessário incluir conhecimentos das mídias digitais na formação profissional, visando um uso ético e com viés científico.[9]

Como uma mídia digital que funciona com compartilhamento de imagens e vídeos o Instagram pode servir como uma ferramenta para educação e engajamento em ciência de adolescentes, jovens e adultos. A ferramenta proporciona uma interação entre pesquisa, pesquisadores e público por meio de entrevistas, textos e imagens como vídeos e fotos.[10] Como mostrado em nosso relato de experiência, a utilização de mais de um recurso da ferramenta se mostrou positiva na divulgação dos conteúdos.

O *YouTube* como ferramenta de divulgação educacional mostrou-se efetivo e um artifício potente de disseminação de conteúdos técnicos-científicos, sendo o terceiro domínio mais acessado no mundo.[10] Além de potencial educacional para profissionais também pode ser uma ferramenta muito interessante para educação dos pacientes. É natural que os pacientes apresentem questionamentos e, frente ao avanço tecnológico e melhorias na acessibilidade a rede de computadores e internet, procurem saná-los através de sites de busca.[11] Em contrapartida, a precisão científica e a qualidade da informação em Odontologia são questionáveis, e, se faz necessário que os internautas sejam cuidadosos ao aprender sobre temas de saúde e prefiram vídeos enviados por fontes confiáveis, visto que os vídeos geralmente são publicados sem nenhum controle de qualidade.[12] É de suma importância levar em consideração a qualidade da informação transmitida na área odontológica, e que essa conduta nunca substitui a consulta profissional.[7] Estimula-se que cada vez mais as Universidades e instituições de ensino comecem a utilizar esse recurso para disseminar informações de qualidade e combater *Fake news*.

Além de conteúdo de qualidade, para que os materiais cheguem ao público desejável é fundamental o entendimento e análise das métricas fornecidas pelas plataformas de redes sociais. Esses dados são de extrema importância para produzir materiais que engajem e motivem o público com conteúdo científico e nos permitem planejar campanhas de eventos científicos de forma mais efetiva, propagando o conhecimento.[10]

Entretanto, deve-se ter em mente que a comunicação integrada não é apenas o compartilhamento do mesmo material em diferentes redes, e sim a elaboração do conteúdo em diferentes formatos, para que juntos se coadunem.[13] Portanto, ter presença em cada uma dessas redes sociais se mostra essencial, principalmente se contextualizarmos o nosso conteúdo de acordo com cada plataforma – buscando sempre se reinventar, alcançando diferentes pessoas – e se aproximando, cada vez mais, do público.

É importante ressaltar que por ser um relato de experiência o trabalho apresenta algumas limitações inerentes a esse tipo de estudo e os autores estimulam que estudos futuros sejam realizados visando explorar as potencialidades das redes sociais na divulgação científica na Odontologia bem como mostrar sua eficácia e aspectos legais.

CONCLUSÃO

A integração das redes sociais a uma instituição de ensino superior pública potencializou o alcance da divulgação científica antes restrito geograficamente a uma população local. Isso foi possível através do uso de diferentes plataformas digitais, mostrando que são ferramentas potencializadoras na disseminação das informações científicas, sendo mais um canal de difusão do conhecimento.

REFERÊNCIAS

1.Ramos LMSVC. Information networks and the challenges for the popularization of science: a case study in the SIEO-Specialized Information System in Dentistry. University of Sao Paulo; 2010. doi: 10.11606/D.27.2010.tde-02062011-153447.
2. da Silva MAD, Walmsley AD. Fake news and dental education. Br. Dent. J. 2019 3(226):397–399. doi: 10.1038/s41415-019-0079-z.
3. Kunsch MMK. Public relations planning in integrated communications. São Paulo: Sumus Editorial; 2003.
4. Spallek H, Turner SP, Donate-Bartfield E, Chambers D, McAndrew M, Zarkowski P, et al. Social Media in the Dental School Environment, Part A: Benefits, Challenges, and Recommendations for Use. J. Dent. Educ. 2015 79(10):1140–52. doi: 10.1002/j.0022-0337.2015.79.10.tb06008.x.
5. Spallek H, Turner SP, Donate-Bartfield E, Chambers D, McAndrew M, Zarkowski P, et al. Social Media in the Dental School Environment, Part B: Curricular Considerations. J. Dent. Educ. 2015 79(10):1153–66. doi: 10.1002/j.0022-0337.2015.79.10.tb06009.x
6. Bal SCB, Dalai RP, V D. Social Media as a Tool in Dental Public Health. Indian Journal of Forensic Medicine & Toxicology. 2020 14(4):8463–8466. doi: 10.37506/ijfmt.v14i4.13019.
7. Simsek H, Buyuk SK, Cetinkaya E. YouTube™ as a source of information on oral habits. J Indian Soc Pedod Prev Dent 2020;38(7):115–18. doi: 10.4103/jisppd.jisppd_357_19.
8. Parmar N, Dong L, Eisingerich AB. Connecting With Your Dentist on Facebook: Patients' and Dentists' Attitudes Towards Social Media Usage in Dentistry. Med. Internet Res. 2018 20(6):e10109. doi: 10.2196/10109.
9. Karveleas I, Kyriakouli A, Koukou M, Koufatzidou M, Kalogirou E, Tosios KI. The relationship between Facebook behaviour and e-professionalism: A questionnaire-based cross-sectional study among Greek dental students. Eur. J. Dent. Educ. 2020 25(8):151–158. doi: 10.1111/eje.12585.
10. Jarreau PB, Dahmen NS, Dahmen NS. Instagram and the science museum: a missed opportunity for public engagement. J. Sci. Com. 2019 18(02):01 – 22. doi: 10.22323/2.18020206.
11. Martins S. Analysis of the "Youtube" platform as a source of information on hospital dentistry and dentistry in cancer patients. 2018. [Specialization conclusion work]. Federal University of Rio Grande Do Sul, Integrated Residence in Oral Health - Stomatology, 2018. Available from: https://lume.ufrgs.br/handle/10183/199475. doi: 10.1590/0103-6440202003767
12. Ozdede M, Peker I. Analysis of Dentistry YouTube Videos Related To COVID-19. Braz. Dent. J. 2020 31(9):392–398. doi: 10.1590/0103-6440202003767.
13. Bria MD. Organizational integrated communication in times of social networking and information flexibility. [School of Communication]; 2013. doi: 10.1016/j.sbspro.2014.08.192.

TRATAMENTO ODONTOLÓGICO DE PACIENTE COM SÍNDROME DE SINGLETON-MERTEN

Thaís Aparecida **Xavier**[1], Lisa Danielly Curcino **Araujo**[1], Alexandra Mussolino de **Queiroz**[1], Luciana Martins de **Carvalho**[2], Raquel Assed Bezerra **Silva**[1*]

[1]Departamento de Clínica Pediátrica, Faculdade de Odontologia de Ribeirão Preto, Universidade de São Paulo - USP, Ribeirão Preto, São Paulo, Brasil.
[2]Faculdade de Medicina, Universidade de São Paulo - USP, Ribeirão Preto, São Paulo, Brasil.

Palavras-chave: Síndrome de Singleton-Merten. Erupção Dentária. Reabsorção Óssea. Reabilitação Oral.

RESUMO

Introdução: A Síndrome de Singleton-Merten (SMS) é uma doença autossômica dominante hereditária rara caracterizada por alterações cardiovasculares, ósseas e dentais, pouco discutida na literatura em relação ao tratamento odontológico. **Objetivo**: O objetivo do presente estudo foi relatar o caso de uma paciente com SMS, descrevendo seus aspectos bucais e o plano de tratamento proposto, em conjunto com uma equipe multiprofissional. **Relato do caso**: Durante a anamnese constatou-se que o paciente apresentava alterações cutâneas decorrentes da síndrome. Os exames clínico, radiográfico e tomográfico revelaram maxila e mandíbula parcialmente edêntulas, ampla reabsorção do osso maxilar, além da maioria dos dentes permanentes incluídos e com raízes curtas. O plano de tratamento multidisciplinar incluiu a extração de dentes com formação radicular deficiente, tração ortodôntica dos caninos superiores incluídos e a confecção de próteses parciais superiores e inferiores removíveis, para reabilitação das funções mastigatória, fonética e estética. **Conclusão**: É importante ressaltar que durante o atendimento odontológico de pacientes com SMS, deve-se considerar o estado geral de saúde anterior, principalmente em relação às possíveis complicações cardiovasculares existentes, e a necessidade de reabilitação destes pacientes, por apresentarem perda dentária extensa.

Keywords: Singleton-Merten syndrome. Tooth Eruption. Bone Resorption. Oral Rehabilitation.

ABSTRACT

Intoduction: Singleton-Merten Syndrome (SMS) is a rare inherited autosomal dominant disorder. Characterized by cardiovascular, bone and dental alterations, little discussed in the literature regarding dental treatment. **Objective**: The aim of this study was to report the case of a patient with SMS, describing her oral aspects and the proposed treatment plan, together with a multidisciplinary team. **Case report**: During the anamnesis it was found that the patient has alterations due to the syndrome. Clinical, radiographic and tomographic examinations revealed partially edentulous maxilla and mandible, wide resorption of maxillary bone, in addition to most of the permanent teeth included and with short roots. The multidisciplinary treatment plan included the extraction of teeth with deficient root formation, orthodontic traction of the included upper canines and the making of removable upper and lower partial dentures, for rehabilitation of masticatory, phonetic and aesthetic functions. **Conclusion**: It is important to emphasize that during dental care of patients with SMS, the previous general state of health should be considered, especially in relation to possible existing cardiovascular complications, and the need for rehabilitation of these patients, since they will present extensive tooth loss.

Submetido: 23 de fevereiro, 2021
Modificado: 27 de setembro, 2021
Aceito: 14 de outubro, 2021

***Autor para correspondência**:
Raquel Assed Bezerra Silva
Endereço: Rua Hortêncio Mendonça Ribeiro, 414, Alto da Boa Vista, Ribeirão Preto, SP, Brasil, CEP: 14025-590
Número de telefone: +55 (16) 3602-3984.
Fax: +55 (16) 3633-0999.
E-mail: raquel@forp.usp.br

INTRODUÇÃO

Em 1973, Singleton e Merten elaboraram a primeira descrição de uma doença rara envolvendo calcificação grave da artéria aórtica, osteoporose e fraqueza muscular, entre outras manifestações, incluindo alterações dentárias.[1] Esta doença rara foi posteriormente denominada Síndrome de Singleton-Merten (SMS).[1] Atualmente, essa síndrome é descrita como uma doença autoimune hereditária autossômica dominante que apresenta diferentes formas de expressão entre os indivíduos afetados.[2-8]

Embora o fenótipo da síndrome varie, as manifestações mais comuns são calcificação da artéria aórtica, acro-osteólise, escoliose e alargamento das cavidades medulares dos membros distais.[2-4] Outras características menos frequentes, mas também relatadas, são psoríase, fraqueza muscular e glaucoma.[4,9] Os achados dentais determinam a classificação dessa síndrome em clássica ou tipo I quando esses achados estão presentes ou atípicos ou tipo II quando estão ausentes.[10] Na forma clássica, observa-se retardo na erupção da dentição decídua e permanente, má formação radicular, reabsorção radicular e alveolar.[4,8,9]

A etiologia de todo esse envolvimento sistêmico e oral não é completamente compreendida, mas está relacionada à mutação do gene do interferon induzido com o domínio C da Helicase 1 (IFIH1).[9-11] Além disso, estudos mostraram outras mutações relacionadas a ocorrência dessa síndrome nos genes MDA5 e também no gene DDX58.[12-15]

Porém, por se tratar de uma síndrome rara, há poucos relatos de casos clínicos de SMS na literatura, o que fornece informações limitadas sobre a doença, principalmente no que se refere às características orais, ao mesmo tempo em que destaca a ampla necessidade de realização de mais estudos sobre o assunto,incluindo relatos de casos que são de fundamental importânicia para o atendimento clínico. Assim, o objetivo do presente estudo foi relatar o caso de uma paciente com SMS, descrevendo seus aspectos bucais e o plano de tratamento proposto, em conjunto com uma equipe multiprofissional.

RELATO DO CASO

Paciente do sexo feminino, 20 anos, leucoderma, com diagnóstico de SMS e em acompanhamento médico no Hospital das Clínicas da Faculdade de Medicina de Ribeirão Preto da Universidade de São Paulo (FMRP/USP) foi encaminhada ao Faculdade de Odontologia de Ribeirão Preto (FORP/USP) para tratamento. O caso clínico da paciente deste relato foi apresentado anteriormente por de Carvalho *et al*.[16], demostrando os achados médicos, sem ressaltar o tratamento odontológico que até o momento não foram reportados.[16]

Conforme descrito por de Carvalho *et al*.[16], a paciente nasceu após 32 semanas de gestação devido a uma ruptura placentária. Com dois meses de idade, ela foi diagnosticada com fístula glútea, o que levou a múltiplas intervenções cirúrgicas entre dois e sete anos de idade. Além disso, foram relatadas dores nas articulações, fraqueza muscular, limitação dos movimentos da coluna cervical, cotovelos, punhos, mãos, joelhos e tornozelos, pele seca, múltiplas sardas e psoríase. A paciente também foi diagnosticada com artrite idiopática juvenil e aos doze anos foi diagnosticada com artrite psoriática. Durante a adolescência, a paciente apresentou hipertensão, hipertrofia ventricular esquerda, dilatação de átrio esquerdo e dilatação do canal aórtico com insuficiência valvar aórtica. Aos 18 anos, atingiu a altura de 146 centímetros e foi encontrada calcificação densa nos gânglios da base. Nenhuma alteração neurológica foi identificada. De acordo com relatórios médicos recentes, aos 20 anos, a paciente também apresenta calcificação inicial nas válvulas aórtica e mitral.

Em relação aos dentes decíduos, a paciente relatou erupção tardia. Não foi possível obter registros dentários anteriores fornecendo mais informações sobre a primeira dentição. Aos 20 anos, no exame clínico inicial do atendimento na FORP-USP, constatou-se que a maxila e mandíbula estavam parcialmente edêntulas, com presença de molares decíduos e permanentes, que apresentavam morfologia coronariana normal (dentes 55, 65, 16, 26, 36, 37 e 46). O dente 54, também presente, apresenta extensa destruição coronária.

Os dentes 26 e 37 foram afetados por lesão cariosa com envolvimento pulpar e os dentes 16, 65, 36 e 46 tiveram restaurações oclusais. As superfícies coronárias geralmente apresentavam biofilme e cálculo dentário. Lábios, mucosas, freios labial e lingual, palato, língua e assoalho bucal eram normais, assim como a articulação temporomandibular e palpação de cabeça e pescoço.

Na radiografia panorâmica feita previamente ao tratamento, foram observados dentes inclusos. Na maxila, foram visualizados os incisivos, caninos, pré-molares e terceiros molares; na mandíbula, caninos, pré-molares, segundos molares direitos e terceiros molares. Conforme relatado pela paciente, os incisivos inferiores permanentes não haviam erupcionado anteriormente. Assim, com base nas informações fornecidas pela paciente e no exame radiográfico, a imagem era sugestiva de agenesia desses dentes. Outras observações sobre o exame radiográfico foram ampla reabsorção óssea maxilar, ausência de raízes dos incisivos superiores e redução do comprimento das raízes dos outros dentes, principalmente dos pré-molares (Figura 1).

Em relação ao exame tomográfico, realizado dois anos

antes, quando a paciente tinha 18 anos, observou-se ausência de formação de raízes em incisivos centrais superiores e incisivos laterais superiores direitos e pequena formação de raízes em incisivos laterais superiores esquerdos. Os pré-molares superiores tinham comprimento radicular significativo, como a maioria dos outros dentes observados. Além disso, os molares inferiores decíduos ainda estavam esfoliados no momento do exame clínico (Figura 2).

Para adequada avaliação do paciente, foi realizada nova tomografia (Figura 3). Neste segundo exame, realizado dois anos após o primeiro, com a paciente de 20 anos de idade, houve redução do comprimento radicular do primeiro molar superior direito permanente e, principalmente, dos pré-molares superiores, quando comparados a primeira tomografia. Os demais dentes apresentavam morfologia coronária e radicular semelhante ao primeiro exame. O presente caso ainda está em andamento.

O plano de tratamento odontológico multidisciplinar foi definido inicialmente em conjunto com os profissionais das áreas de Cirurgia e Traumatologia Bucomaxilofacial, Ortodontia e Prótese da FORP/USP. Após discussão do caso, optou-se por extrair todos os dentes inclusos, bem como os dentes erupcionados amplamente comprometidos e de tratamento inviável (com grande mobilidade e/ou destruição da estrutura dentária). Os caninos superiores seriam tracionados ortodonticamente, porém essa abordagem terapêutica foi anulada, devido aos dentes que dariam suporte ao aparelho ortodôntico apresentarem mobilidade acentuada (Figura 4).

Assim, optou-se por remover também os caninos superiores. Em contato com o médico assistente, a paciente foi informado por escrito que está em condições para passar por procedimento cirurgico, desde que fosse realizado profilaxia antibiótica e o uso de dois medicamentos para tratamento da artrite suspenso por 30 dias antes da cirurgia.

Após a cirurgia, as próteses removíveis superior e inferior serão fornecidas pela FORP/USP para restaurar as funções mastigatória, fonética e estética. O caso continua em andamento.

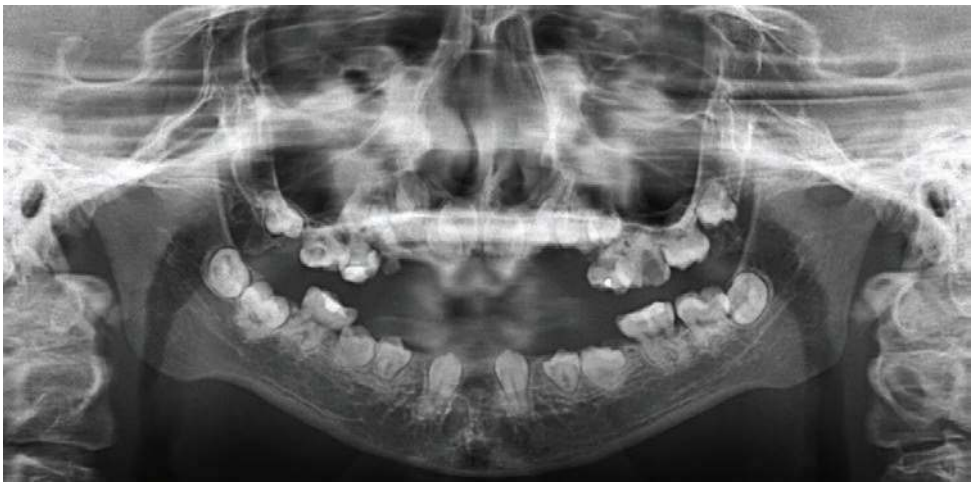

***Figura 1**: Radiografia panorâmica realizada aos 20 anos. Na imagem é possível observar a agenesia dos incisivos inferiores, a posição intraóssea da maioria dos dentes permanentes, o reduzido comprimento radicular de vários dentes e a notável reabsorção do osso maxilar.*

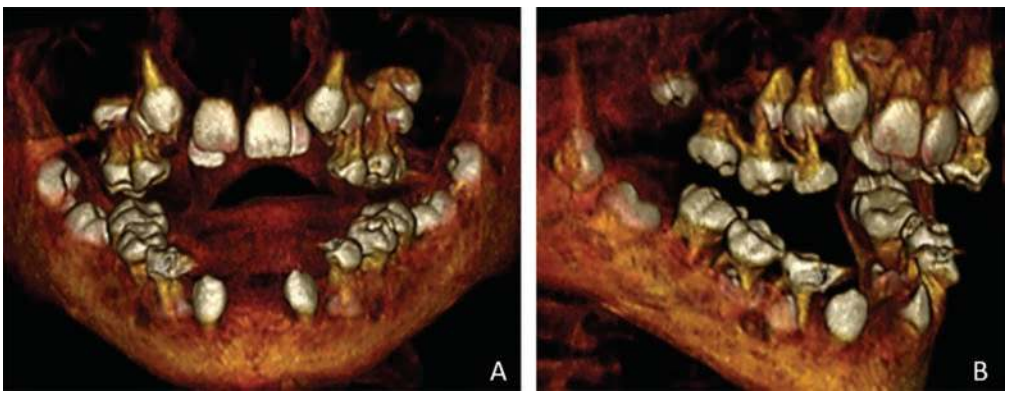

***Figura 2**: Tomografia realizada quando o paciente tinha 18 anos. Padrão anterior A) e lateral direito B).*

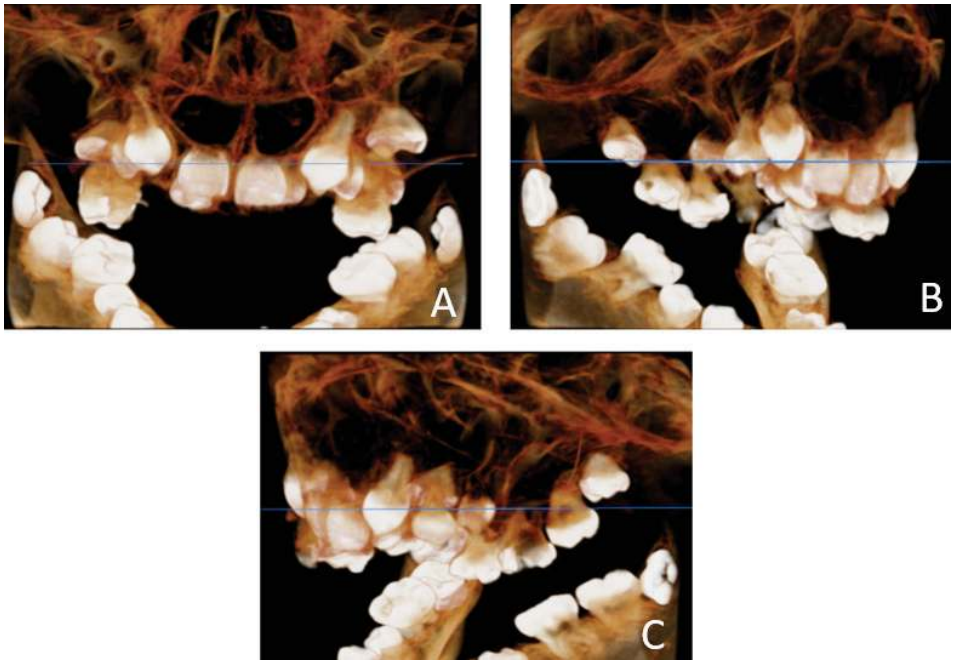

***Figura 3**: Tomografia mais recente, paciente de 20 anos. Vista anterior A), lado direito B) e lado esquerdo C).*



***Figura 4**: Imagens intraorais das bordas superior e inferior A), em vista oclusal superior B) e inferior C). Na Figura C, podem ser visualizadas as cúspides dos pré-molares inferiores direitos, projetando-se da mucosa gengival. Na época das fotos, já havia um aparelho para tração ortodôntica instalado.*

DISCUSSÃO

O relato de caso descrito é pouco visto na literatura pela raridade da patologia. Esta síndrome está associada com o MDA5, que é uma proteína que atua como um sensor citosólico responsivo aos ácidos nucleicos virais e induz a produção de interferon antiviral tipo I (IFN-I).[17] Em pacientes com SMS, o MDA5 alterado é responsável por uma produção modificada de IFN-I, que se caracteriza por uma maior estimulação da sinalização e resposta dessa citocina nos indivíduos afetados mesmo na ausência de infecção viral conforme diagnosticado no paciente deste relatório.[9-11,16,18] Embora a causa da regulação descontrolada do IFN-I ainda se acredite ser devido à ocorrência de mutação do gene IFIH1 com subsequente estimulação da função MDA5, estudos atuais têm mostrado que os clássicos características da síndrome, como displasia dentária, além de ruptura de tendão e sequelas cardíacas graves, podem estar

relacionadas às mutações DDX58 que codificam um sensor de RNA citosólico denominado RIG-I.[15,19] Desse modo, corrobora com o caso relatado em que há uma alteração na cronologia e formação dos dentes permanentes visto em radiografia panorâmica.

Entre as manifestações gerais da doença estão principalmente calcificação e estenose aórtica, hipertrofia ventricular, cardiomegalia, taquicardia, fibrilação ventricular, acro-osteólise, osteoporose, osteopenia, deformidades nas mãos e pés, glaucoma, atrofia e fraqueza muscular, frouxidão ligamentar, baixa estatura e psoríase.[1,5,6-8] No paciente deste relato, várias dessas características foram apresentadas, sendo leve calcificação visível às valvas aórtica e mitral, psoríase, fraqueza muscular, deformidades em mãos e pés, hipertrofia ventricular e baixa estatura.

Considerando as manifestações orais, há mais uniformidade nas descrições sobre as mesmas, quando comparado ao que ocorre para as manifestações sistêmicas amplamente variáveis. Características bucais marcantes são erupção tardia da dentição decídua e permanente, formação de raiz curta, reabsorção radicular aguda e perda óssea alveolar agressiva, além de ser possível a ocorrência de maxila hipoplásica[1] e maior suscetibilidade à formação de lesões cariosas.[1,5,6,8,9] No paciente deste estudo, não houve presença de hipoplasia maxilar, mas sim o relato de erupção tardia da dentição decídua e evidência de erupção tardia dos dentes permanentes, além de raiz curta e larga reabsorção óssea alveolar na maxila. Em relação à reabsorção dentária, as tomografias computadorizadas do paciente realizadas em diferentes momentos mostraram uma redução no comprimento radicular de três dentes no exame posterior, o que é consistente com relatos anteriores de reabsorção da estrutura dentária.[5,8,9]

A reabsorção óssea e radicular encontrada no SMS não é compreendida, mas considera-se que a mutação do IFIH1, que altera a resposta imune inata do indivíduo via superregulação de IFN-I, pode ser responsável por manter um estado inflamatório constante capaz de favorecer a reabsorção radicular, uma vez que os interferons são citocinas pró-inflamatórias.[9,20]

Buscando entender melhor o que acontece com a estrutura dentária na SMS, Lu *et al.*[2] realizaram culturas com células da polpa dentária de pacientes com e sem a síndrome.[2] Os autores descobriram que genes associados à mineralização, como a fosfatase alcalina, foram regulados negativamente nas células do paciente com a síndrome, quando comparados aos genes expressos pelas células controle. Além disso, outros achados relevantes foram uma redução nos níveis de colágeno tipo I e um aumento significativo na metaloproteinase 13 da matriz (MMP 13). Como se sabe, o colágeno tipo I é um componente estrutural chave da matriz extracelular da dentina e as MMPs são enzimas que degradam as proteínas da matriz extracelular e regulam o metabolismo do tecido à base de colágeno.[15,20] Assim, os resultados do estudo de Lu *et al.*[2], sugeriram que a mineralização da dentina está desregulada na SMS e isso pode contribuir para o fenótipo radicular encontrado[2].

Outra pesquisa envolvendo dentes provenientes de um paciente com SMS foi realizada por Pettersson *et al.*[8]. Os pesquisadores promoveram a avaliação histológica de dois molares e os resultados revelaram aplasia de cemento associada a displasia dentinária radicular leve. Em condições normais de cemento que reveste a dentina radicular, os cementoblastos em contato com a superfície radicular, que não possuem receptores para mediadores de remodelação óssea, funcionam como protetores da superfície radicular contra a reabsorção. Porém, se não houver cimento e, portanto, cementoblastos, a superfície radicular mineralizada fica exposta aos osteoclastos, que irão promover a reabsorção radicular.[20] Esse mecanismo poderia ser a causa da reabsorção dentária observada em pacientes com a síndrome.

Considerando todos os aspectos da SMS apresentados, é necessário analisar a conduta do cirurgião-dentista diante de um paciente com a doença, visto que há perda da maioria ou de todos os dentes e há necessidade de planejamento de reabilitação oral. Embora a maioria dos estudos sobre SMS mencione que há comprometimento dentário, há pouco sobre o manejo terapêutico. Porém, independentemente do tipo de tratamento restaurador a ser empregado, implantes ou próteses, o cirurgião-dentista deve sempre considerar a possibilidade de comprometer a saúde do paciente antes de iniciar um procedimento invasivo, como extrações dentárias, como principal causa de mortalidade em indivíduos com SMS é de origem cardiovascular[6]. Assim, antes de realizar procedimentos invasivos, o profissional deve consultar o médico responsável pelo paciente. No caso deste relato, não só foi necessária a profilaxia antibiótica, mas também a suspensão de dois medicamentos antes da cirurgia.

Vale ressaltar também que para o cuidado de uma criança com SMS, o cirurgião-dentista também deve considerar o atraso no desenvolvimento da dentição decídua, que demorará para erupcionar, bem como o fato de que o paciente precisará usar prótese removível até seu crescimento finalizar e possibilitar um novo plano de tratamento definitivo.

REFERÊNCIAS

1. Singleton EB, Merten DF. An unusual syndrome of widened medullary cavities of the metacarpals and phalanges, aortic calcification and abnormal dentition. Pediatr Radiol. 1973 Mar;1(1):2-7. doi: 10.1007/BF00972817.

2. Lu C, Mamaeva OA, Cui C, Amm H, Rutsch F, MacDougall M. Establishment of Singleton-Merten syndrome pulp cells:

evidence of mineralization dysregulation. Connect Tissue Res. 2014;55(1):57-61. doi: 10.3109/03008207.2014.923880.
3. Jang MA, Kim EK, Now H, Nguyen NT, Kim WJ, Yoo JY, *et al*. Mutations in DDX58, which encodes RIG-I, cause atypical Singleton-Merten syndrome. Am J Hum Genet. 2015;96(2):266-274. doi: 10.1016/j.ajhg.2014.11.019.
4. Lässig C, Matheisl S, Sparrer KM, de Oliveira Mann CC, Moldt M, Patel JR, *et al*. ATP hydrolysis by the viral RNA sensor RIG-I prevents unintentional recognition of self-RNA. Elife. 2015;4: e10859. Erratum in: Elife. 2016;5: e14954. doi: 10.7554/eLife.10859.
5. Feigenbaum A, Müller C, Yale C, Kleinheinz J, Jezewski P, Kehl HG, *et al*. Singleton-Merten syndrome: an autosomal dominant disorder with variable expression. Am J Med Genet A. 2013;161A(2):360-370. doi: 10.1002/ajmg.a.35732.
6. Ozyuksel A, Ersoy C, Canturk E, Akcevin A. Progressive supra-aortic stenosis in a young adult with the findings of Singleton Merten Syndrome. BMJ Case Rep. 2014;2014: pii: bcr2014205985. doi: 10.1136/bcr-2014-205985.
7. Ghadiam H, Mungee S. Singleton Merten Syndrome: A Rare Cause of Early Onset Aortic Stenosis. Case Rep Cardiol. 2017; 2017:8197954. doi: 10.1155/2017/8197954.
8. Pettersson M, Bergendal B, Norderyd J, Nilsson D, Anderlid BM, Nordgren A, *et al*. Further evidence for specific IFIH1 mutation as a cause of Singleton-Merten syndrome with phenotypic heterogeneity. Am J Med Genet A. 2017;173(5):1396-1399. doi: 10.1002/ajmg.a.38214.
9. Rutsch F, MacDougall M, Lu C, Buers I, Mamaeva O, Nitschke Y, *et al*. A specific IFIH1 gain-of-function mutation causes Singleton-Merten syndrome. Am J Hum Genet. 2015;96(2):275-82. doi: 10.1016/j.ajhg.2014.12.014.
10. Buers I, Nitschke Y, Rutsch F. Novel interferonopathies associated with mutations in RIG-I like receptors. Cytokine Growth Factor Rev. 2016;29: 101-107. doi: 10.1016/j.cytogfr.2016.03.005.
11. Lu C, MacDougall M. RIG-I-Like Receptor Signaling in Singleton-Merten Syndrome. Front Genet. 2017;8: 118. doi: 10.3389/fgene.2017.00118.
12. Lee-Kirsch MA. The Type I Interferonopathies. Annu Rev Med. 2017;68: 297-315. doi: 10.1146/annurev-med-050715-104506.
13. Kretschmer S, Lee-Kirsch MA. Type I interferon-mediated autoinflammation and autoimmunity. Curr Opin Immunol. 2017;49: 96-102. doi: 10.1016/j.coi.2017.09.003.
14. Bienias M, Brück N, Griep C, Wolf C, Kretschmer S, Kind B, *et al*. Therapeutic Approaches to Type I Interferonopathies. Curr Rheumatol Rep. 2018;20(6):32. doi: 10.1007/s11926-018-0743-3.
15. Ferreira C R, Crow Y J, Gahl WA, Gardner P J, Goldbach-Mansky R, Hur S, Briggs T A. DDX58 and classic Singleton-Merten syndrome. Journal of clinical immunology 2019, *39*(1), 75-80. doi: 10.1007/s10875-018-0572-1.
16. de Carvalho LM, Ngoumou G, Park JW, Ehmke N, Deigendesch N, Kitabayashi N *et al*. Musculoskeletal disease in MDA5-related type I interferonopathy: a mendelian mimic of Jaccoud's arthropathy. Arthritis Rheumatol. 2017;69(10):2081-2091. doi: 10.1002/art.40179.
17. Kawai T, Akira S. The role of pattern-recognition receptors in innate immunity: update on Toll-like receptors. Nat. Immunol. 2010;11: 373-384. doi: 10.1038/ni.1863.
18. Buers I, Rice GI, Crow YJ, Rutsch F. MDA5-Associated Neuroinflammation and the Singleton-Merten Syndrome: Two Faces of the Same Type I Interferonopathy Spectrum. J Interferon Cytokine Res. 2017;37(5):214-219. doi: 10.1089/jir.2017.0004.
19. Yu Z X and Song HM. Toward a better understanding of type I interferonopathies: a brief summary, update and beyond. World Journal of Pediatrics 2019, 1-8. doi: 10.1007/s12519-019-00273-z.
20. Bouças AP, Oliveira FS, Canani LH, Crispim D. The role of interferon induced with helicase C domain 1 (IFIH1) in the development of type 1 diabetes mellitus. Arq Bras Endocrinol Metab. 2013;57(9):667-676. doi: 10.1590/s0004-27302013000900001.

RESIN INFILTRATION FOR APPROXIMAL CARIES LESIONS IN PRIMARY AND PERMANENT TEETH: CASE REPORTS

Aline Borburema **Neves**[1*], Bruna Ribeiro Mattosinhos da Rosa **Fernandes**[1], Laísa Inara Gracindo **Lopes**[1], Andrea Vaz Braga **Pintor**[1], Aline de Almeida **Neves**[1]

[1]Department of Pediatric Dentistry and Orthodontics, Universidade Federal do Rio de Janeiro, Rio de Janeiro, Brazil.

Palavras-chave: Odontopediatria. Cárie Dentária. Infiltrante de Resina.

RESUMO

Introdução: A odontologia minimamente invasiva visa maior preservação da estrutura dentária e novos materiais odontológicos vêm sendo utilizados para este fim. Dentre esses, o Icon® foi desenvolvido para infiltração de lesões de cárie não cavitadas localizadas em esmalte e/ou no terço externo de dentina. **Objetivo**: Relatar dois casos clínicos em que se utilizou o Icon® para tratamento de lesões de cárie interproximais em dentes decíduos e permanentes. **Relato do caso**: Dois pacientes (10 e 13 anos) compareceram à clínica de Odontopediatria da FO-UFRJ e ao exame clínico e radiográfico foram diagnosticadas lesões cariosas não cavitadas no terço externo de dentina e no esmalte dentário, nos dentes 54 distal (D) e 55 mesial (M) (Paciente 1) e dentes 24D e 25M (Paciente 2), respectivamente. Para restauração das lesões, foi utilizado o infiltrante de resina Icon® sob isolamento absoluto e de acordo com as recomendações do fabricante. **Resultados**: Os pacientes foram avaliados imediatamente após a restauração e observou-se um completo selamento da lesão. O paciente 1 retornou para avaliação clínica e radiográfica após 3 meses e o paciente 2 após 1 mês. Em ambos foi detectada paralisação da lesão cariosa. **Conclusão**: Conclui-se que o Icon® representa uma boa opção de material restaurador minimamente invasivo e com boa aplicabilidade em Odontopediatria.

Keywords: Pediatric Dentistry. Dental Caries. Resin Infiltration.

ABSTRACT

Introduction: Minimally invasive dentistry aims to preserve the tooth structure and to achieve this, improved dental materials can be used. Among these, Icon® was developed for infiltration of non-cavitated enamel carious lesions or those located in the external third of dentin. **Objective**: To report two clinical cases in which Icon® was used to treat interproximal caries lesions in primary and permanent teeth. **Case report**: Two patients (10 and 13 years) attended the Pediatric Dental Clinic and the clinical and radiographic examination revealed non-cavitated enamel carious lesions and outer third of dentin on teeth 54 distal (D) and 55 mesial (M) (Patient 1), and teeth 24D and 25M (Patient 2), respectively. To restore the lesions, a resin infiltrant (Icon®) was used under rubber dam isolation and according to the manufacturer's recommendations. **Results**: The patients were assessed immediately after restoration, when complete sealing of the lesion was observed. Patient 1 returned for clinical and radiographic evaluation after 3 months and patient 2 returned after one month, where arrest of the carious lesions was detected. **Conclusion**: It is concluded that Icon® can be a good option of minimally invasive restorative material, with good applicability in Pediatric Dentistry.

Submitted: June 18, 2021
Modification: October 06, 2021
Accepted: October 11, 2021

***Correspondence to**:
Aline de Almeida Neves
Address: Rua Professor Rodolpho Paulo Rocco, 325, Ilha do Fundão, Rio Janeiro, RJ, Brazil. Zip Code: 21941-617
Telephone number: +55 (21) 3938-2097
E-mail: aline.neves@odonto.ufrj.br

INTRODUCTION

Dental caries is currently defined as dysbiosis, as it is triggered by several microorganisms living in the oral cavity and if allowed to grow undisturbed will result in demineralization of the dental structure, unbalancing the process of demineralization and remineralization of the teeth.[1,2] The disease is closely related to a high content of carbohydrate in the diet, combined with poor oral hygiene habits for biofilm control. According to data from The Global Burden of Disease Study, 9% of the world population (621 million people) are affected by caries in primary and 35% (2.4 billion people) in the permanent dentition.[3]

Despite the high prevalence in permanent teeth, a significant decline in the occurrence of caries lesions on occlusal surfaces has been observed, while this decrease has not been observed at approximal surfaces.[4,5] In fact, the prevalence of approximal caries lesions in deciduous molars varies from 30 to 75%.[4,5]

Early diagnosis of approximal caries lesions (active white spots) and non-cavitated dentin lesions has raised great interest because of its clinical implications on treatment decisions. If detected early, these lesions may be treated with preventive strategies and minimally invasive interventions,[6-8] contributing to tooth structure preservation.

Materials such as low viscosity composites, sealants and resin infiltrating agents,[2,4] allowing treatment of caries lesions in a microinvasive way, have been introduced, serving as an alternative for the treatment of active white spot lesions and non-cavitated lesions on the approximal surface located up to the external third of the dentin.[2,5-7,10] Among these materials, a resin infiltrant (Icon® - DMG, Hamburg, Germany) was developed in order to preserve the dental structure and promote the arrest of the carious lesion with a resin-based material.[4-6,9,10] The resin is infiltrated through the lesion by capillary forces, resulting in transportation of methacrylic resins with high penetration (infiltrating) coefficients in the porous enamel.[8,18,20] Conditioning with 15% hydrochloric acid before the infiltration removes the superficial enamel layer, ensuring better penetration of the material.[4,8,18] It can be used in active enamel lesions on smooth surfaces and non-cavitated lesions on the external third of dentin[4,5,6,9,10].

The aim of this study was to report the treatment of approximal non-cavitated caries lesions extending up to the external third of the dentin of primary teeth - 54 and 55 (patient 1) and permanent teeth - 24 and 25 (patient 2), using the resin infiltration technique with Icon®.

CASE REPORTS

CASE 1

G.S.C.C, 10 years-old, female, attended the Pediatric Dentistry Clinic of the Universidade Federal do Rio de Janeiro, accompanied by her mother, for a review consultation. The patient had no history of diseases, allergies, hospitalizations, toothache or dentofacial trauma. Upon clinical examination, a gray shadow, suggestive of undermining carious lesions, was observed on the approximal surfaces of elements 54 (distal) and 55 (mesial). An interproximal radiograph (bitewing) was taken to confirm the presence and evaluate the extent of the lesions (Figure 1A).

According to the International Caries Detection and Assessment System (ICDAS), the lesions were classified as ICDAS 4, with indication for conservative treatment with micro-invasive restorative technique. For treatment of these teeth, the chosen material was the infiltrating resin (Icon®). The Icon® kit consists of separation wedge, approximal matrix, application cannula, Icon-Etch (hydrochloric acid, pyrogenic silicic acid and surface-active substances / 0.3 ml fluid), Icon-Dry (99% ethanol / 0.45 ml fluid) and Icon-Infiltrant (Methacrylate-based resin matrix, initiators and additives / 0.45 ml fluid).

Prophylaxis of the teeth was carried out, using prophylactic paste followed by interpapillary anesthesia (lidocaine 2% + epinephrine 1:100,000, Alphacaine, DFL, Rio de Janeiro, Brazil). In the sequence, absolute isolation and insertion of a separation wedge was performed in the interproximal region of elements 54 and 55, which was maintained until the end of the procedure (Figure 1B-E).

The approximal matrix, attached to the Icon-Etch syringe, was introduced with the green face of the arch and the pores facing the surface of the approximal lesion to be treated (mesial of 55) (Figure 1F). Approximately two turns of the syringe plunger, clockwise, were sufficient for the application of the material. This gel was maintained for two minutes, removed with water jets for thirty seconds and dried with air jets (Figure 1G). The application cannula was threaded into the Icon-Dry syringe which was applied abundantly over the lesion for thirty seconds and then dried with air jets (Figure 1H).

Another approximal matrix was attached to the Icon infiltrant syringe and fitted into the proximal region in the same manner, as previously described. Approximately two turns of the syringe plunger, clockwise, were sufficient for the application of the material. The infiltrant was kept at the location for 3 minutes, after which the matrix was removed and excesses were removed with a dental floss. The material was light-cured for forty seconds. The approximal matrix was attached again for a second application of the Icon-Infiltrant for 1 minute. The dental floss was used to remove the excesses of the material and another 40 seconds light-curing on all faces was performed (Figure 1I-K).

The entire procedure was repeated for the infiltration of the distal surface of tooth 54. At the end of the procedure, rubber dam isolation was removed. The patient was followed up after 3 months of the procedure, when a new interproximal radiography was taken and the arrest of carious lesion was detected (Figure 1L).

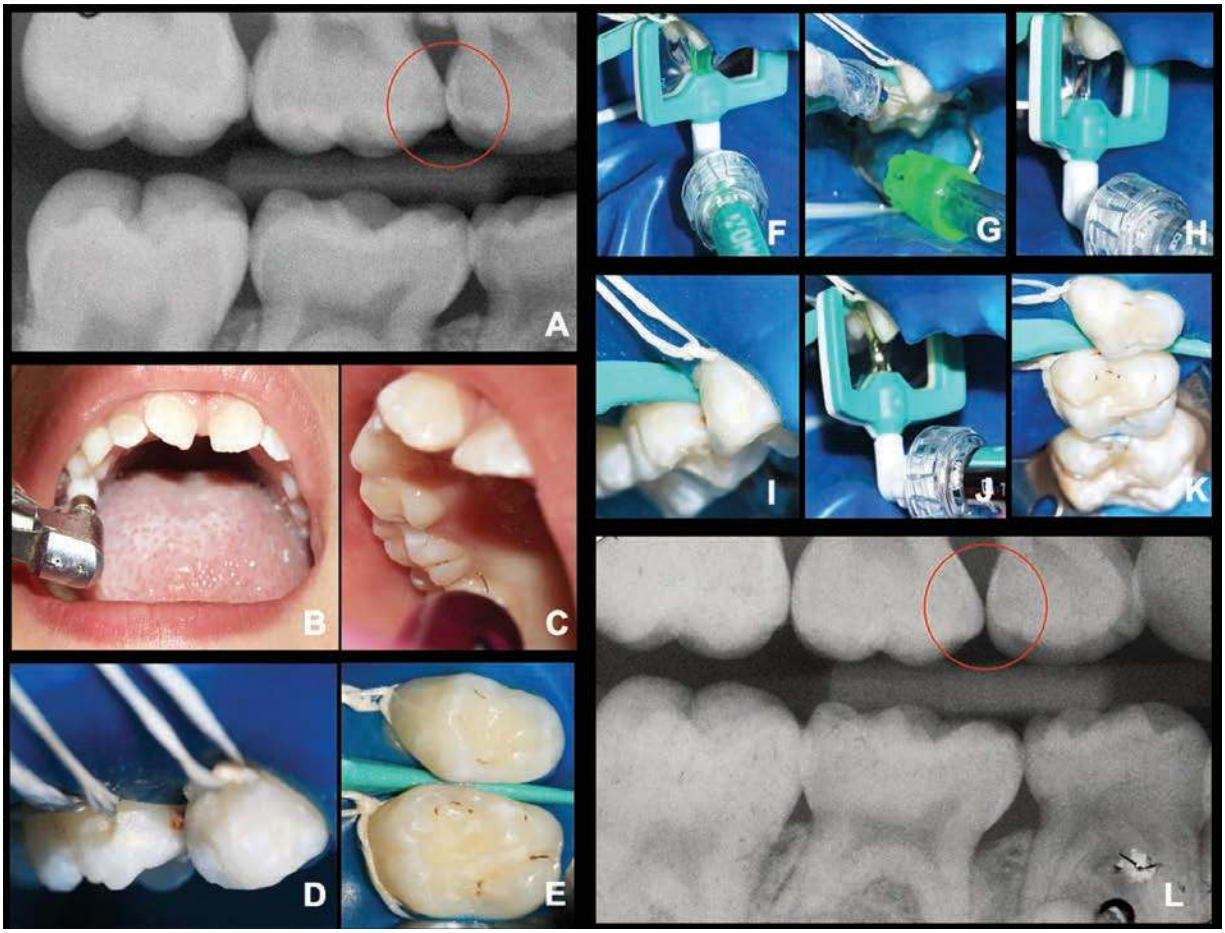

***Figure 1**: Resin infiltration technique on teeth 54 and 55 ICDAS 4. A) initial interproximal radiograph (bite wing); B) Prophylaxis of the teeth using prophylactic paste; C) Interpapillary anesthesia (lidocaine 2% + epinephrine 1: 100,000); D) Isolation with rubber dam; E) Separation wedge provided in the kit inserted into the interproximal region of elements 54 and 55; F) approximal matrix, attached to the Icon-Etch syringe, introduced with the green face of the arch and the pores facing to the surface of the proximal lesion to be treated; G) Removal of the gel with water and air jets; H) Icon-Dry syringe; I) approximal region; J) Icon-Infiltrant syringe fitted into the proximal region; K) Dental floss was used to remove the excesses of the material; L) Interproximal radiography after 3 months follow-up showing the filling of the cavity by the resinous infiltrate (Icon®).*

CASE 2

M.S.A., 13 years-old, male, attended the Pediatric Dentistry Clinic of the *Universidade Federal do Rio de Janeiro*, accompanied by his mother, for a routine evaluation. During the anamnesis, the patient's mother reported that he had bronchitis, used a pump and had food allergies (lactose and some food colorings). The patient had no history of dento-facial pain or trauma.

During the clinical examination, it was observed that the patient had high caries activity, with cavitated carious lesions and other non-cavitated lesions. Visible biofilm was observed on all mandibular sextants, without gingival bleeding. Right and left interproximal radiographs (bite wing) were taken to evaluate the extent of the approximal and occlusal caries lesions. Approximal lesions were observed in elements 24 (distal face) and 25 (mesial face), affecting only enamel (Figure 2A). The lesions were classified as ICDAS 2, indicating conservative treatment with a micro invasive restorative technique. The chosen material was the infiltrating resin (Icon®).

Prophylaxis of the dental elements was carried out and interpapillary anesthesia (lidocaine 2% + epinephrine 1: 100,000) was applied before rubber dam isolation. After this, the separation wedge, present in the kit, was inserted into the interproximal region of elements 24 and 25 and it was kept until the end of the procedure (Figure 2B and C).

The restorative procedures were conducted for the distal face of teeth 24 and mesial face of teeth 25 in the same manner as described in the case 1 (Figure 2D-I). Patient 2 was re-evaluated after one month and it could be seen that the lesion has not further progressed (Figure 2J).

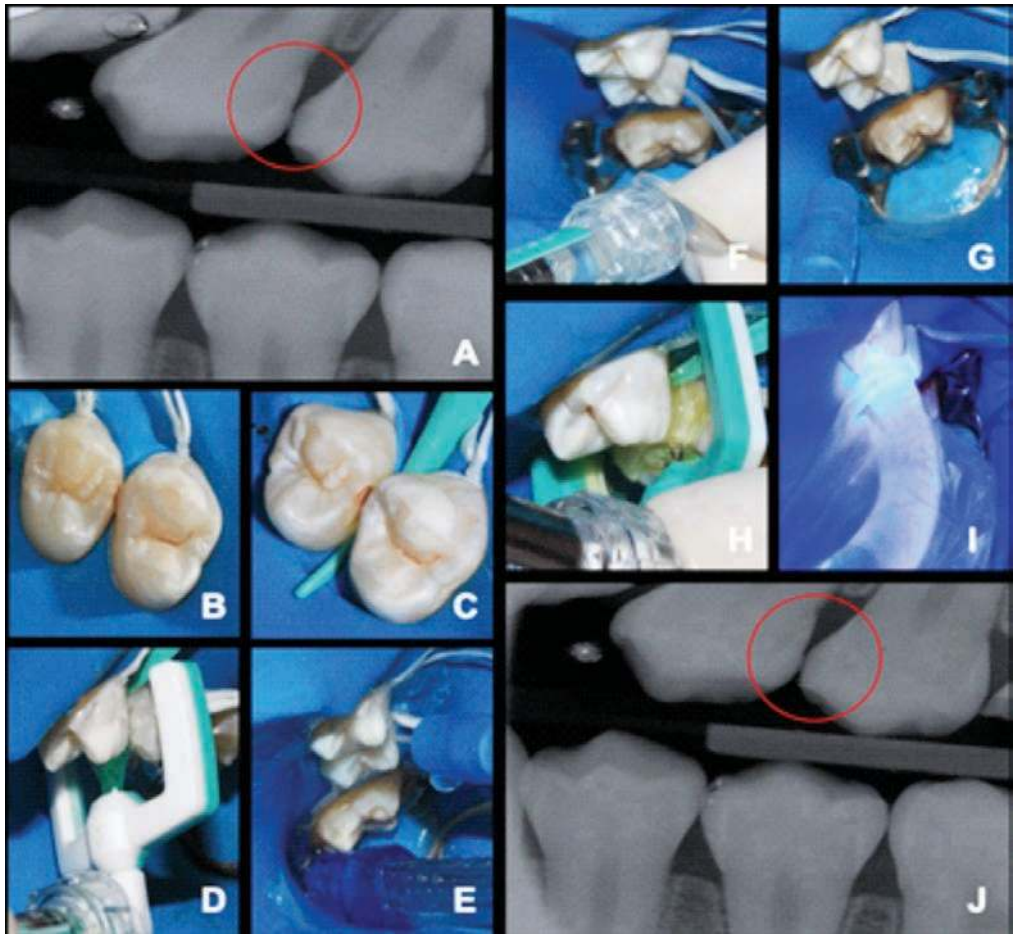

***Figure 2**: Resin infiltration technique of the proximal caries lesion on teeth 24 and 25 ICDAS 2. A) Initial interproximal radiography. B) Isolation with rubber dam. Non-cavitated caries lesion in enamel is observed on the distal surface of the tooth 24 and mesial of the tooth 25; C) Separation wedge inserted into the interproximal region; D) Icon-Etch syringe, introduced with the green face of the arch and the pores facing to the surface of the proximal lesion to be treated; E) Removal of the gel with water and air jets; F) Icon-Dry syringe; G) Removal of the material with water and air jets; H) Icon-Infiltrant syringe into the approximal region; I) Light-curing; J) Interproximal radiography after 1 month follow-up showing the sealing of the non-cavitated carious lesion in the enamel by the resinous infiltrate (Icon®).*

DISCUSSION

The present reports aimed to describe the clinical treatment of non-cavitated carious lesions in primary and permanent teeth. Infiltration of non-cavitated carious lesions up to the external third of the dentin is characterized by the obliteration of the pores of the lesion body with the resin material, preventing the diffusion of the cariogenic acids and the consequent progression of the lesion.[1,5,6] This obliteration is accomplished through infiltration using a special low-viscosity, photopolymerizable resin that stops demineralization, stabilizes the caries lesion and acts as a surface mechanical barrier, inhibiting external bacterial colonization.[1,4-7,9,10]

Resin infiltration differs from resin-based sealants because it shows higher permeability after conditioning with hydrochloric acid (HCl) and pre-treatment with alcohol at 99%.[1,6] The 15% HCl is used to increase the microporosity of the enamel while alcohol helps to dry the lesion, which favors enamel penetration by the low viscosity infiltrate.[4,18] The infiltration of caries lesions uses capillary forces to transport methacrylic resins with high penetration coefficients into the porous enamel.[4,10,18,21] HCl 15% is used, instead of 37% phosphoric acid in order to remove the pseudo-intact surface layer of enamel.[4,18]

It has been described the average penetration of the infiltrating agent inside carious enamel is approximately 99.1% while for dentin lesions, this percentage is around 82.0%.[19] Due to the lower percentage of penetration into dentin lesions, its is not indicated in lesions beyond the external third of dentin (lesions type D2 and D3), being used only in enamel and external third of dentin lesions (E1, E2 and D1).[6,11] The barrier formed by the resinous infiltrate promotes an isolation of the external bacteria, but it is still unclear whether it is able to control bacteria present in the dentin lesion by the histological difference of its structure.[1,4,5]

The most recent technique of infiltration of carious lesions uses Icon® (DMG, Hamburg, Germany), which is a new treatment option for the control of approximal and buccal caries lesions.[4-7,9,10] The infiltrating agent acts differently from the sealant, since this remains on the surface of the lesion, sealing it while the resin infiltrate penetrates into the micropores of the lesion, filling them and preventing the diffusion of the cariogenic acids and progression of the lesion.[4-8,10] It follows the principle of minimally invasive intervention, avoiding the destruction of healthy dental tissue and preserving the dental structure.[5,6]

The effectiveness of the resinous infiltrate in stopping the progression of non-cavitated proximal caries lesions in deciduous and permanent teeth has been reported in several studies,[12-14] with short and medium term efficacy. However, for the analysis of long-term efficacy, there is a need for more randomized controlled trials to increase the scientific evidence.[5,15-17]

An *in vitro* study found that infiltrated lesions are resistant to discoloration.[10] An ex vivo study concluded that the longer the time of material application, greater and deeper will be the penetration of the infiltrate.[11] Studies with micro-CT have disclosed that the resinous infiltrate has a favorable result regarding the inhibition of the progression of lesions of artificial enamel in deciduous and permanent teeth and its use in combination with fluoride can result in additional inhibition.[9]

Although Icon® (DMG, Hamburg, Germany) presents satisfactory results and has the advantage of the preservation of sound dental structure through the penetration of a resin of low viscosity within the pores of the lesion,[4-8,10] its disadvantage and consequent limitation of its use includes the high cost, the need of rubber dam use and the long clinical time required. For this reason, it is currently not accessible to the Public Health System. Additionally, there is a certain complexity in its use and a careful reading of the manufacturer's instruction and/or a step-by-step teaching course may be necessary for an effective clinical conduction.

As a limitation of the present case report, we cite the fact that the long-term follow-up of each clinical case was performed at different times, and this because both cases were performed in two distinct periods. Unfortunately, due to the Pandemic of COVID-19 there was no possibility of extending the follow-up of the cases at this point. However, the patients will continue to be followed clinically and radiographically over time as soon as the return of the clinical activities is possible.

Thus, it can be concluded that resin infiltration represents an alternative for a minimally invasive treatment of non-cavitated proximal carious lesions in enamel and/or in the external third of dentin, with satisfactory results.

REFERENCES

1. Simón-Soro A, Mira A. Solving the etiology of dental caries.Trends Microbiol. 2015 Feb 23(2):76-82. doi: 10.1016/j.tim.2014.10.010.

2. Liang Y, Deng Z, Dai X, Tian J, Zhao W. Micro-invasive interventions for managing non-cavitated proximal caries of different depths: a systematic review and meta-analysis. Clin Oral Investig. 2018 Nov 22(8): 2675-2684. doi: 10.1007/s00784-018-2605-9.

3. Kassebaum NJ, Bernabe E, Dahiya M, Bhandari B, Murray CJL, Marcenes W. Global Burden of Untreated Caries: A systematic review and metaregression. J Dent Res. 2015 May 94(5): 650-8. doi: 10.1177/0022034515573272.

4. Chatzimarkou S, Koletsi D, Kavvadia K. The effect of resin infiltration on proximal caries lesions in primary and permanent teeth. A systematic review and meta-analysis of clinical trials. J Dent. 2018 Oct 77:8-17. doi: 10.1016/j.jdent.2018.08.004.

5. Ammari MM, Jorge RC, Souza IPR, Soviero VM. Efficacy of resin infiltration of proximal caries in primary molars: 1-year follow-up of a split-mouth randomized controlled clinical trial. Clin Oral Investig. 2018 Apr 22(3): 1355-1362. doi: 10.1007/s00784-017-2227-7

6. Paris S, Meyer-Lueckel H. The potential for resin infiltration technique in dental practice. Dent Update. 2012 Nov 39(9): 623-6,628. doi: 10.12968/denu.2012.39.9.623.

7.Dorri M, Dunne SM, Walsh T, Schwendicke F. Micro-invasive interventions for managing proximal dental decay in primary and permanent teeth. Cochrane Database Syst Rev. 2015 Nov 5;(11):CD010431. doi: 10.1002/14651858.CD010431.pub2.

8. Paris S, Meyer-Lueckel H. Inhibition of caries progression by resin infiltration in situ. Caries Res. 2010 44(1):47-54. doi: 10.1159/000275917.

9. Ozgul BM, Orhan K, Oz FT. Micro-computed tomographic analysis of progression of artificial enamel lesions in primary and permanent teeth after resin infiltration. J Oral Sci. 2015 57;3:177-183. doi: 10.2334/josnusd.57.177.

10. Paris S, Schwendicke F, Keltsch J, Dörfer C, Meyer-Lueckel H. Masking of white spot lesions by resin infiltration in vitro. J Dent. 2013 Nov 41Suppl 5:e28-34. doi: 10.1016/j.jdent.2013.04.003.

11. Soviero VM, Paris S, Leal SC, Azevedo RB, Meyer-Lueckel H. Ex vivo evaluation of caries infiltration after different application times in primary molars. Caries Res. 2013 47(2):110-116. doi: 10.1159/000345065.

12. Paris S, Hopfenmuller W, Meyer-Lueckel H. Resin infiltration of caries lesions: an efficacy randomized trial. J Dent Res. 2010 Aug 89(8):823-826. doi: 10.1177/0022034510369289.

13. Meyer-Lueckel H, Bitter K, Paris S. Randomized controlled clinical trial on proximal caries infiltration: three-year follow up. Caries Res. 2012 46:544-548. doi: 10.1159/000341807.

14. Meyer-Lueckel H, Balbach A, Schikowsky C, Bitter K, Paris S. Pragmatic RCT on the efficacy of proximal caries infiltration. J Dent Res. 2016 May 95(5):531-6. doi: 10.1177/0022034516629116.

15. Ammari MM, Soviero VM, Fidalgo TKS, Lenzi M, Ferreira DMTP, Mattos CT et. al. Is non cavitated proximal lesion sealing an effective method for caries control in primary and permanent teeth? A systematic review and meta-analysis. J Dent. 2014 Oct 42(10): 1217-1227. doi: 10.1016/j.jdent.2014.07.015.

16. Doméjean S, Ducamp R, Léger S, Holmgren C. Resin infiltration of non-cavited caries lesions: A systematic review. Med Princ Prac. 2014 24(3):216-21. doi: 10.1159/000371709.
17. Paris S, Bitter K, Krois J, Meyer-Lueckel H. Seven-year-efficacy of proximal caries infiltration - Randomized clinical trial. J Dent. 2020 Feb;93:103277. doi: 10.1016/j.jdent.2020.103277.
18. Paris S, Meyer-Lueckel H, Kielbassa AM. Resin infiltration of natural caries lesions. J Dent Res. 2007 July;86(7): 662-666. doi: 10.1177/154405910708600715.
19. Liu YH, Ge LH, Zhang ZY, Chi XQ, Hou FC, Chen HZ. An experimental study on the penetration abilities of resin infiltration into proximal caries lesions in primary molars. Zhonghua Kou Qiang Yi Xue Za Zhi, 2012 Nov 47(11):684-688. doi: 10.3760/cma.j.issn.1002-0098.2012.11.011.
20. Paris S, Meyer-Lueckel H, Cölfen H, Kielbassa AM. Resin infiltration of artificial enamel caries lesions with experimental light curing resins. Dent Mater J. 2007 July 26(4): 582-588. doi: 10.4012/dmj.26.582.
21. Paris S, Meyer-Lueckel H, Mueller J, Hummel M, Kielbassa AM. Progressions of sealed initial bovine enamel lesions under demineralizing conditions in vitro. Caries Res. 2006 40(2):124-129. doi: 10.1159/000091058.

CLINICAL PERFORMANCE OF A MICRO INVASIVE TREATMENT BASED ON DEMINERALIZATION-REMINERALIZATION FOR DENTAL FLUOROSIS: CASE REPORT

María Luján Méndez **Bauer**[1,2], Jorge Pailover **Bermúdez**[1], Mayra Alejandra Nuñez **Aldaz**[1,3], Ana Cláudia Rodrigues **Chibinski**[4], Alessandro Dourado **Loguercio**[1], Denise Stadler **Wambier**[4*]

[1]Department of Restorative Dentistry, School of Dentistry, Universidade Estadual de Ponta Grossa, Ponta Grossa, Paraná, Brazil.
[2]Research Department, Faculty of Dentistry, University Francisco Marroquin, Guatemala City, Guatemala.
[3]Department of Restorative Dentistry and Biomaterials, San Francisco de Quito University, Quito, Ecuador.
[4]Department of Pediatric Dentistry, School of Dentistry, Universidade Estadual de Ponta Grossa, Ponta Grossa, Paraná, Brazil.

Palavras-chave: Fluorose Dentária. Ácido Clorídrico. Hidróxido de Cálcio. Esmalte Dentário.

RESUMO

Introdução: A fluorose dentária manifesta-se clinicamente como manchas brancas a marrons no esmalte de dentes expostos ao excesso de flúor durante o processo de formação. Tratamentos estéticos foram descritos na literatura para reduzir ou eliminar as manchas fluoróticas na superfície do esmalte. **Objetivo**: Apresentar uma alternativa de tratamento para dentes manchados por fluorose dentária. **Relato do caso**: Este relato de caso descreve o desempenho clínico do tratamento para dentes com fluorose moderada em um paciente de 12 anos. Esse tratamento foi baseado numa técnica de desmineralização e remineralização do dente. O material possui uma fase ácida composta por ácido clorídrico com ácido tricarboxílico, e uma fase alcalina composta por Hidróxido de Cálcio. **Resultados**: Observou-se que esse tratamento, sem dor e rápido, apresentou resultados satisfatórios, pois eliminou as manchas durante o acompanhamento. Além disso, preservou ao máximo a estrutura dentária, beneficiando o paciente com uma melhor aparência dos seus dentes. **Conclusão**: O aspecto do esmalte tratado mostrou uma superfície quase sem manchas fluoróticas, demonstrando resultados satisfatórios deste tratamento.

Keywords: Fluorosis. Hydrochloric Acid. Calcium Hydroxide. Dental Enamel.

ABSTRACT

Introduction: Dental fluorosis manifests clinically as white to brown spots on the enamel teeth that were exposed to excessive fluoride during the formation process. Esthetic treatments were described in the literature to reduce or eliminate the fluorotic stains on the enamel surface. **Objective**: The aim of this study is to present an alternative treatment for fluorosis-stained teeth. **Case report**: This case report describes the clinical performance of a treatment of a 12-year-old male patient whose teeth presented moderate fluorosis. This treatment is based on tooth demineralization and remineralization. The material has an acid phase made by hydrochloric acid with tricarboxylic acid, and an alkaline phase made by Calcium Hydroxide. **Results**: This painless and fast treatment presented good results. The treatment eliminated the spots during the follow-up and preserved most of the dental structure, improving the appearance of the patient's teeth. **Conclusion**: The appearance of the treated enamel showed a surface almost completely free of fluorotic stains, demonstrating the satisfactory results of this treatment.

Submitted: June 18, 2021
Modification: September 24, 2021
Accepted: September 30, 2021

***Correspondence to:**
Denise Stadler Wambier
Address: Universidade Estadual de Ponta Grossa, Departamento de Odontologia. Avenida Carlos Cavalcanti, 4748, Uvaranas, Ponta Grossa, PR, Brazil. CEP: 84030-900.
Telephone number: +55 (42) 3220-3740
E-mail: dswambier@yahoo.com.br

INTRODUCTION

The use of fluoride significantly improved the population's oral health and quality of life decreasing the index of dental caries; however, studies identified dental fluorosis as the first clinical sign of the toxic effect of this substance.[1] Dental fluorosis is an enamel development defect caused by excessive fluoride ingestion, resulting in hypomineralized enamel with greater porosity. Clinically, it is identified as spots that range from delicate white lines to opaque spots that cover part or all of the enamel surface and may suffer pigmentation or fractures after eruption.[2]

Dental fluorosis does not cause pain or symptoms,[3] but the effects are related to the esthetic appearance. Teeth with color harmony represent youth, good health, and natural beauty for humans. Throughout history and evidenced in several cultures, the dental modifications have an esthetic tendency.[4] Currently, patients tend to seek whiter and brighter teeth.[4,5] That is why individuals affected with dental fluorosis often report on oral health-related quality of life (OHRQoL) questionnaires to notice or to be concerned about their appearance,[3] and also reported improvement of the OHRQoL when the dental fluorosis is treated.[6]

To diagnose the dental fluorosis, Dean, Thylstrup and Fejerskov indices, which categorize the degree of dental structure damage, are commonly used.[7,8] Considering epidemiologic studies in Brazil, a prevalence of low and very low fluorosis is observed in the population without fluoridated water supply. Moreover, the moderate and severe cases of fluorosis were reported in cities or rural districts where water is supplied by artesian wells.[9]

Several treatments were described to reduce or eliminate fluorotic stains on the enamel surface. The therapeutic management depends on the severity of the dental fluorosis.[10] For mild and moderate fluorosis, bleaching, microabrasion or resin infiltration can be employed. For severe fluorosis, the treatment might include dental veneers or crowns.[10,11] Treatments are usually accomplished in combination to achieve better results.[11]

The treatment described in this article is indicated for the removal of white to brown stains caused by dental fluorosis or extrinsic causes. It is not well known in the field, but it consists of a demineralization-remineralization procedure. This procedure uses an acid phase solution with a gently rubbing on the enamel surface and an alkaline phase solution to neutralize the acid.

Thus, the aim of this case report is to present an alternative treatment for fluorosis-stained teeth. A 12-year-old male patient with moderate fluorosis had its incisors treated using a technique of demineralization-remineralization.

CASE REPORT

The patient presented at the dental clinic of the Department of Pediatric Dentistry. The 12-year-old male student and his parents described that the main problem of his teeth was to present white and yellow spots, suggestive of fluorosis (Figure 1). The patient's parents reported that he had used fluoridated dentifrice throughout his childhood, and received fluoride systematically at school.

After the clinical evaluation, no caries were detected on the teeth and the diagnosis of moderate fluorosis was confirmed. The enamel surfaces of all the teeth were affected, the left central incisor and the lateral incisor showed incisal fractures and some yellow to brown stains were observed. Therefore, the fluorosis classification was code 4 in Dean Index.[8] The patient reported being unsatisfied and uncomfortable with the color of his teeth, which represented a problem when he smiled. The parents asked for any treatment that could help to solve this situation.

Considering the age of the patient, a more invasive restorative treatment was rejected and a conservative esthetic solution for this case was sought. The treatment chosen was a procedure that involve a demineralization-remineralization technique with the Antivet Kit (Antivet, MDC Dental, Mexico). This treatment has an acid phase made by 21% hydrochloric acid stabilized with a tricarboxylic organic acid (pH<3), and an alkaline phase made by Calcium Hydroxide (pH<12). For esthetic reasons, only the upper anterior teeth were treated.

Before to start of the procedure, dental prophylaxis was performed to remove biofilm with a combination of pumice and water. After that, the teeth were isolated with a rubber dam and also, the patient was positioned in 45º. The aim was to protect the gingival tissues and to prevent that any material be swallowed.

The manufacturer's instructions were followed during all treatment. Five drops of the acid phase were dispensed on a dappen dish. Cotton balls secured with clamps were used to apply the acid phase on the teeth, rubbing the acid all over the buccal surface of the teeth. This procedure was applied for 30 seconds, on each teeth surface and repeated about three times (Figure 2). When the cotton ball was stained, it was substituted with another one. Next, a dry cotton ball was used to remove the acid phase excess. On another dappen dish, the alkaline phase was dispensed and then applied on the teeth surface with a brush, where it remained for two minutes (Figure 3). Finally, the alkaline phase was rinsed and the rubber dam was removed. The patient did not report any symptoms or sensitivity. After the procedures, several fluorosis stains had disappeared. After seven days of the treatment, the patient returned for a follow-up evaluation. More changes were observed in the enamel surface. After six months, the fluorosis had almost all disappeared of the surface of the upper incisors (Figure 4). The patient still had the upper primary canines; therefore, the treatment could be continued after the eruption of the permanent teeth.



***Figure 1**: Initial aspect of the fluorosis-stained enamel.*

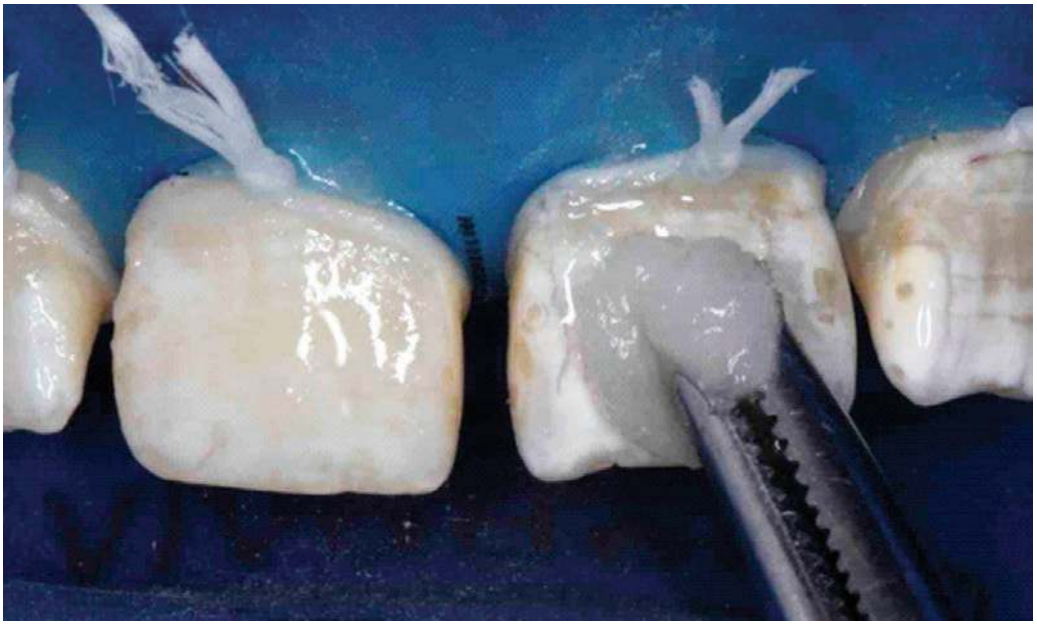

***Figure 2**: Application of the acid phase.*



***Figure 3**: Application of the alkaline phase.*



***Figure 4**: Evaluation six months after the treatment.*

DISCUSSION

The prevalence of dental fluorosis constitutes a public health problem in many countries. In Brazil, 16.7% of 12-year-old children have dental fluorosis, most of them presenting mild fluorosis.[12] It is well known that water and toothpastes are the main vehicles of fluoride delivery to prevent caries.[13] The patient reported using adult toothpaste and receiving fluoride at school. For the government, it is important that the concentration of fluoride in drinking water be with the standard values set by the world health organization.[14] Thus, recommendations for using fluoride in public health, clinical practice, self-care and industries need to be prescribed.[15]

The OHRQoL is an endpoint to evaluate treatments in clinical trials of dental fluorosis. The patient reported being unsatisfied and uncomfortable with his teeth; however, after the treatment this perception was improved. A study made in Minas Gerais, Brazil, observed an improvement in psychosocial impact after restorative treatments in patients with fluorosis.[16] Another study that treated dental fluorosis with microabrasion and bleaching concluded that the OHRQoL were improved.[6] To analyze the esthetic perception, a visual analogue scale was used, measuring the improvement of dental fluorosis treatments by the professional.[17,18] According to those studies, patients were satisfied after dental fluorosis treatments, so it is important for the dentistry area that effective, minimally invasive, painless and low-cost treatments for dental fluorosis be investigated.

In the literature, the use of hydrochloric acid appeared between 1960-1970 when it was included in a bleaching solution with satisfactory results to remove fluorosis-stained enamel.[19,20] Years later, this bleaching solution was combined with the sandpaper disk polishing technique,[21] and then the hydrochloric acid at 18% was combined with pumice.[22] Because of the high concentration of hydrochloric acid and the time used in the techniques related, other methods were performed, mostly.[17,18,23] However, recent studies have been developed still using the hydrochloric acid with percentages between 16-18% with good results and without complications.[24,25] The treatment used in this case report is kwon in several countries, so this publication intends to describe this alternative treatment for dental fluorosis and also to promote more studies to evaluate the effect of this treatment on the dental enamel. Moreover, clinic cases may be performed using a combination with other dental fluorosis treatments for better results.

A systematic review compared the effectiveness of treatments for fluorosis-stained enamel.[26] It concluded that resin infiltration was the most effective treatment for lesions of mild to moderate severity, followed by bleaching, and microabrasion. In contrast, resin infiltration and bleaching were considered expensive treatments. Enamel microabrasion is a conservative and easy technique with clinical efficacy,[27] and can be considered a low-cost treatment depending on the material chosen for the procedure. Professionals must be aware of the patient's situation in order to choose the best treatment and, at the same time, adapt it to the patient's needs.

CONCLUSION

Enamel microabrasion with a demineralization-remineralization technique result in a conservative, effective, and low-cost treatment for fluorosis stained enamel. The appearance of the enamel treated showed the loss of fluorotic stains, improving over time.

REFERENCES

1. Burt BA. Fluoride—how much of a good thing? Introduction to the symposium. J Public Health Dent. 1995 Winter;55(1):37-8. doi: 10.1111/j.1752-7325.1995.tb02329.x.
2. Carvalho RWFd, Valois RBV, Santos CNA, Marcellini PS, Bonjardim LR, Oliveira CCdC, et al. Study of the prevalence of dental fluorosis in Aracaju. Cien Saude Colet. 2010;15 Suppl 1:1875-80. doi: 10.1590/s1413-81232010000700101.
3. Chankanka O, Levy Sm Fau - Warren JJ, Warren Jj Fau - Chalmers JM, Chalmers JM. A literature review of aesthetic perceptions of dental fluorosis and relationships with psychosocial aspects/oral health-related quality of life. Community Dentistry and Oral Epidemiology. 2010;38(2):97-109. doi: 10.1111/j.1600-0528.2009.00507.x.
4. Khalid A, Quiñonez C. Straight, white teeth as a social prerogative. Sociology of Health & Illness. 2015;37(1467-9566 (Electronic)):782-96. doi: 10.1111/1467-9566.12238
5. Carey CM. Tooth whitening: what we now know. The journal of evidence-based dental practice. 2014 Jun;14 Suppl:70-6. doi: 10.1016/j.jebdp.2014.02.006.
6. Meireles SS, Goettems ML, Castro KS, Sampaio FC, Demarco FF. Dental Fluorosis Treatment Can Improve the Individuals' OHRQoL? Results from a Randomized Clinical Trial. Brazilian dental journal. 2018 Mar-Apr;29(2):109-16. doi: 10.1590/0103-6440201801733.
7. Thylstrup A, Fejerskov O. Clinical appearance of dental fluorosis in permanent teeth in relation to histologic changes. Community Dent Oral Epidemiol. 1978 Nov;6(6):315-28. doi: 10.1111/j.1600-0528.1978.tb01173.x.
8. Dean HT. Fluorine in the control of dental caries. Journal of the American Dental Association (1939). 1956 Jan;52(1):1-8. doi: 10.14219/jada.archive.1956.0011.
9. Lima IFP, Nóbrega DF, Cericato GO, Ziegelmann PK, Paranhos LR. Prevalence of dental fluorosis in regions supplied with non-fluoridated water in the Brazilian territory: a systematic review and meta-analysis. Cien Saude Colet. 2019 Aug 5;24(8):2909-22. doi: 10.1590/1413-81232018248.19172017.
10 Akpata ES. Occurrence and management of dental fluorosis. International dental journal. 2001 Oct;51(5):325-33. doi: 10.1002/j.1875-595x.2001.tb00845.x.
11. Di Giovanni T, Eliades T, Papageorgiou SN. Interventions for dental fluorosis: A systematic review. J Esthet Restor Dent. 2018 Nov;30(6):502-8. doi: 10.1111/jerd.12408.
12. Brasil. SB Brasil 2010: pesquisa nacional de saúde bucal: resultados principais. Ministério da Saúde Brasília; 2012.
13. Azevedo MS, Goettems ML, Torriani DD, Demarco FF. Factors associated with dental fluorosis in school children in southern Brazil: a cross-sectional study. Brazilian oral research. 2014;28. doi: 10.1590/1807-3107bor-2014.vol28.0014.
14. Ramires I, Olympio KP, Maria AG, Pessan JP, Cardoso VE, Lodi CS, et al. Fluoridation of the public water supply and prevalence of dental fluorosis in a peripheral district of the municipality of Bauru, SP. Journal of applied oral science : revista FOB. 2006 Apr;14(2):136-41. doi: 10.1590/s1678-77572006000200013.
15. Levy SM. An update on fluorides and fluorosis. Journal (Canadian Dental Association). 2003 May;69(5):286-91.
16. Santa-Rosa TT, Ferreira RC, Drummond AM, De Magalhães CS, Vargas AM, Ferreira EFE. Impact of aesthetic restorative treatment on anterior teeth with fluorosis among residents of an endemic area in Brazil: intervention study. BMC oral health. 2014 May 13;14:52. doi: 10.1186/1472-6831-14-52.
17. Loguercio AD, Correia LD, Zago C, Tagliari D, Neumann E, Gomes OMM, et al. Clinical effectiveness of two microabrasion materials for the removal of enamel fluorosis stains. Oper Dent. 2007 Nov-Dec;32(6):531-8. doi: 10.2341/06-172.
18. Castro KS, Ferreira AC, Duarte RM, Sampaio FC, Meireles SS. Acceptability, efficacy and safety of two treatment protocols for dental fluorosis: a randomized clinical trial. J Dent. 2014 Aug;42(8):938-44. doi: 10.1016/j.jdent.2014.01.011.
19. McInnes J. Removing brown stain from teeth. The Arizona dental journal. 1966 May 15;12(4):13-5.
20. Bailey RW, Christen AG. Effects of a bleaching technic on the labial enamel of human teeth stained with endemic dental fluorosis. Journal of dental research. 1970 Jan-Feb;49(1):168-70. Doi: 10.1177/00220345700490011201.
21. Chandra S, Chawla TN. Clinical evaluation of the sandpaper disk method for removing fluorosis stains from teeth. Journal of the American Dental Association (1939). 1975 Jun;90(6):1273-6. doi: 10.14219/jada.archive.1975.0259.
22. Croll TP, Cavanaugh RR. Hydrochloric acid-pumice enamel surface abrasion for color modification: results after six months. Quintessence international (Berlin, Germany : 1985). 1986 Jun;17(6):335-41.
23. Pini NI, Sundfeld-Neto D, Aguiar FH, Sundfeld RH, Martins LR, Lovadino JR, et al. Enamel microabrasion: An overview of clinical and scientific considerations. World journal of clinical cases. 2015 Jan 16;3(1):34-41. doi: 10.12998/wjcc.v3.i1.34.
24. Nevárez-Rascón M, Molina-Frechero N, Adame E, Almeida E, Soto-Barreras U, Gaona E, et al. Effectiveness of a microabrasion technique using 16% HCL with manual application on fluorotic teeth: A series of studies. World journal of clinical cases. 2020 Feb 26;8(4):743-56. doi: 10.12998/wjcc.v8.i4.743.
25. Balan B, Madanda Uthaiah C, Narayanan S, Mookalamada Monnappa P. Microabrasion: an effective method for improvement of esthetics in dentistry. Case reports in dentistry. 2013;2013:951589. doi: 10.1155/2013/951589.
26. Di Giovanni T, Eliades T, Papageorgiou SN. Interventions for dental fluorosis: A systematic review. J Esthet Restor Dent. 2018;30(6):502-8. doi: 10.1111/jerd.12408.
27. Sundfeld RH, Croll TP, Briso AL, de Alexandre RS, Sundfeld Neto D. Considerations about enamel microabrasion after 18 years. American journal of dentistry. 2007 Apr;20(2):67-72.

Revista Científica do CRO-RJ (Rio de Janeiro Dental Journal) - Instruções aos autores

A Revista Científica do CRO-RJ (*Rio de Janeiro Dental Journal*) é um periódico de publicação quadrimestral que tem por objetivo divulgar e promover a produção científica e o intercâmbio de informações entre a comunidade nacional e internacional nas subáreas da Odontologia e demais áreas da Saúde. Todo o conteúdo da Revista Científica do CRO-RJ (*Rio de Janeiro Dental Journal*) está disponível no site https://cro-rj.org.br/revcientifica/index.php/revista, que é de livre acesso.

A Revista Científica do CRO-RJ (*Rio de Janeiro Dental Journal*) publica artigo original, relato de caso clínico, protocolo, revisão, carta aos editores, comentário e editorial. Pesquisas envolvendo animais e/ou seres humanos deverão ser acompanhados do Certificado de Aprovação de um Comitê de Ética em Pesquisa. Todos os artigos são publicados em formato PDF, em inglês (grafia do inglês americano) ou em português e devem ser submetidos em um dos idiomas. Resumos em português e em inglês são exigidos quando da submissão e envio da versão final.

Custos para publicação:

Não há cobrança de taxas para processamento ou publicação dos artigos.

Processo de revisão por pares

Todo o conteúdo publicado pela Revista Científica do CRO-RJ (*Rio de Janeiro Dental Journal*) passa por processo de revisão por especialistas. Os artigos submetidos para apreciação são direcionados ao setor de biblioteca do CRO-RJ, que, sob supervisão dos editores-chefes, faz uma avaliação inicial quanto aos padrões mínimos de exigência quanto à forma de apresentação na Revista Científica do CRO-RJ (*Rio de Janeiro Dental Journal*), visando o atendimento de todas as normas requeridas para envio dos originais. Uma vez aprovado nesta fase, o original é submetido à apreciação do corpo editorial, para avaliação do mérito do trabalho e decisão sobre a conveniência de sua publicação, com ou sem alterações. Na sequência, o artigo é enviado para um processo de avaliação realizado no sistema de revisão por pares, selecionados de um cadastro de revisores. Os revisores são sempre de instituições diferentes da instituição de origem do artigo e são cegos quanto à identidade dos autores e ao local de origem do trabalho. Após receber ambos os pareceres, o Conselho Editorial os avalia e decide pela aceitação do artigo sem modificações; pela recusa ou pela devolução aos autores com as sugestões de modificações. Cabe ao corpo editorial reencaminhar o artigo para os autores para esclarecimentos, tantas vezes quanto necessário, e, a qualquer momento, por decisão dos editores o documento pode ter sua recusa determinada. Cada versão é sempre analisada pelo corpo editorial, que detém o poder da decisão final.

TIPOS DE ARTIGOS PUBLICADOS

A Revista Científica do CRO-RJ (*Rio de Janeiro Dental Journal*) aceita a submissão de artigos originais, relatos de casos clínicos, protocolos, revisões, cartas ao editor, comentários e editoriais.

Artigos originais incluem estudos controlados e randomizados, estudos de testes diagnósticos e de triagem, estudos observacionais de coorte, caso-controle e transversais, outros estudos descritivos e experimentais, bem como pesquisa básica com animais de laboratório. Ensaios clínicos com intervenção terapêutica devem ser registrados em um dos Registros de Ensaios Clínicos listados pela Organização Mundial da Saúde. Na ausência de um registro latino-americano, a Revista do CRO-RJ sugere que os autores utilizem o registro www.clinicaltrials.gov, do National Institute of Health (NIH). O número de identificação deve ser apresentado no corpo do manuscrito. A submissão de ensaios clínicos deve aderir ao CONSORT (http://www.consort-statement.org/). Em casos de submissão de estudos observacionais, solicita-se adesão aos guias do STROBE (https://www.strobe-statement.org/index.php?id=strobe-home) para a preparação do manuscrito.

Relatos de Casos Clínicos devem ter no máximo 06 figuras. As figuras podem ser organizadas sob a forma de prancha. Cada prancha será considerada como uma figura. O resumo não deve exceder 250 palavras. Os artigos de relato de caso clínico deverão ser acompanhados do termo de consentimento assinado pelo participante e/ou por seu responsável legal. Para a confecção do manuscrito, os autores devem aderir às normas sugeridas no CARE (http://www.care-statement.org/).

Protocolos visam orientar práticas clínicas e de pesquisa nas diferentes especialidades da Odontologia e devem conter resumo, introdução, apresentação passo a passo do protocolo adotado com descrição textual e figuras/tabelas, discussão, conclusão e referências.

Revisões são avaliações críticas e ordenadas da literatura em relação a temas de importância para área de Odontologia, com ênfase em fatores como causas e prevenção de doenças, seu diagnóstico, tratamento e prognóstico. Revisões sistemáticas e meta-análises são incluídas nesta categoria. Os autores destes últimos, devem incluir no corpo do manuscrito o número do Registro do protocolo da Revisão, por exemplo, no PROSPERO (http://www.crd.york.ac.uk/PROSPERO/). Para a Confecção do manuscrito os autores devem seguir as normas propostas pelo PRISMA (http://www.prisma-statement.org/).

Cartas aos editores devem conter observações com conteúdo crítico construtivo acerca de um artigo publicado na Revista Científica do CRO-RJ (*Rio de Janeiro Dental Journal*). Devem ser diretamente submetidas ao corpo editorial, sendo passível de réplica.

Comentários são considerações sobre um artigo publicado ou um tema de interesse para a revista. Os comentários são solicitados a especialistas reconhecidos em um determinado campo, que devem fornecer uma visão geral e crítica do tópico abordado. Um comentário também pode chamar a atenção para os avanços atuais e especular sobre direções futuras de um determinado assunto e pode incluir dados originais, bem como declarar uma opinião pessoal.

Editoriais são encomendados a autoridades em áreas específicas. Devem conter observações com conteúdo crítico construtivo acerca de assunto de interesse na área de Odontologia. Devem ser diretamente submetidas ao corpo editorial.

ORIENTAÇÕES GERAIS

O documento deve ser redigido com fonte Arial tamanho 12, em folha configurada em tamanho A4, com espaço 1,5 e margem de 3 cm, incluindo as referências bibliográficas e títulos de tabelas e legendas de figuras. O arquivo deverá apresentar-se em formato digital, extensão "docx". As seções devem aparecer em texto corrido na seguinte ordem: página de rosto, resumo em português, resumo em inglês, texto, agradecimentos, referências bibliográficas, tabelas (com título e notas de rodapé), figuras (com legendas). Tabelas e figuras devem estar em páginas separadas.

A seguir, as principais orientações sobre cada seção, de acordo com o tipo de manuscrito:

Página de rosto

A página de rosto deve conter todas as seguintes informações:

a) título do artigo, conciso e informativo, evitando termos supérfluos e abreviaturas;

b) título abreviado (máximo de 60 caracteres, contando os espaços);

c) nome completo de cada um dos autores (primeiro nome e demais sobrenomes, com destaque em negrito no último sobrenome);

d) departamento nos quais os autores são afiliados e instituição ou serviço oficial ao qual o trabalho está vinculado;

e) contribuição específica de cada autor para o estudo;

f) declaração de conflito de interesse (escrever "nada a declarar" ou a revelação clara de quaisquer interesses econômicos ou de outra natureza que poderiam causar constrangimento se conhecidos depois da publicação do artigo);

g) nome, endereço, telefone, e endereço eletrônico do autor responsável pela correspondência;

h) fonte financiadora ou fornecedora de equipamento e materiais, quando for o caso.

Resumo/Abstract

O resumo e o abstract devem conter no máximo 250 palavras, evitando o uso de abreviaturas. Não se devem colocar no resumo palavras que identifiquem a instituição ou cidade onde foi feito o artigo, para facilitar a revisão cega. Todas as informações que aparecem no resumo devem aparecer também no artigo. O resumo,

tanto em português, quanto em inglês, deve ser estruturado conforme descrito a seguir:

Resumo de artigo original

Introdução (opcional): posicionar o leitor a respeito do tema a ser abordado no artigo.

Objetivo: Definir objetivo principal e informar os objetivos secundários mais relevantes.

Materiais e Métodos: informar tipo e delineamento do estudo, o contexto, os pacientes ou participantes (definir critérios de elegibilidade, número amostral, critérios de distribuição amostral entre os grupos, etc.), as intervenções/exposições (descrever características, incluindo métodos de aplicação, variáveis analisadas, duração, etc.) e os critérios de mensuração do desfecho, incluindo a análise estatística.

Resultados: informar os principais dados, intervalos de confiança e significância estatística dos achados.

Conclusões: apresentar apenas aquelas apoiadas pelos dados do estudo e que contemplem os objetivos, bem como sua aplicação prática, dando ênfase igual a achados positivos e negativos que tenham méritos científicos.

Resumo de Relatos de Casos Clínicos

Introdução (opcional): informar o leitor a respeito do assunto a ser abordado.

Objetivo: reportar de maneira sucinta a proposta do artigo (diagnóstico, tratamento, prognóstico).

Relato: relatar o caso propriamente dito.

Resultados: informar os principais dados relacionados à resolução do caso.

Conclusões: apresentar apenas aquelas apoiadas pelos dados do caso relatado e que contemplem os objetivos, bem como sua aplicação.

Resumo de Protocolos

Informe ao leitor sobre o assunto a ser explorado e estabeleça os objetivos do protocolo, justificando-os.

Resumo de Revisões

Introdução (opcional): fazer um breve relato a respeito do tema central da revisão, justificando sua execução.

Objetivo: informar o objetivo da revisão, indicando se enfatiza algum fator em especial, como prevalência, risco, prevenção, diagnóstico, tratamento ou prognóstico.

Fontes dos dados: descrever as fontes da pesquisa, definindo as bases de dados e os anos pesquisados. Informar sucintamente os critérios de elegibilidade dos artigos e os métodos de extração e avaliação da qualidade das informações (em caso de Revisões Sistemáticas).

Síntese dos dados: informar os principais resultados da pesquisa, sejam quantitativos ou qualitativos.

Conclusões: apresentar as conclusões e suas aplicações clínicas.

Resumo de Comentários

Informe ao leitor sobre o artigo publicado a ser explorado ou o tema de interesse, e o objetivo do comentário, justificando-o.

Palavras-chave

Após o resumo dos artigos originais, relatos de caso, protocolos, revisões e comentários, incluir de três a seis palavras-chave que serão usadas para indexação. Utilize os descritores em Ciências da Saúde, disponíveis em https://decs.bvsalud.org/, ou termos do Medical Subject Headings (MeSH), disponíveis em http://www.nlm.nih.gov/mesh/meshhome.html. Quando não estiverem disponíveis descritores adequados, é possível utilizar termos livres.

Abreviaturas

Devem ser evitadas, pois prejudicam a leitura confortável do texto. Quando usadas, devem ser definidas ao serem mencionadas pela primeira vez. Jamais devem aparecer no título e nos resumos.

Texto

O texto dos **artigos originais** deve conter as seguintes seções, cada uma com seu respectivo subtítulo:

Introdução: clara, objetiva, sucinta, citando apenas referências estritamente relacionadas ao tema e buscando justificar a realização do trabalho. Ao final da introdução, os objetivos do estudo devem ser claramente descritos.

Materiais e Métodos: descrever a população estudada/amostra e os critérios de elegibilidade; definir claramente as variáveis e detalhar a análise estatística; incluir, se necessário, referências sobre os métodos utilizados no decorrer da seção. Procedimentos, produtos e equipamentos utilizados devem ser descritos com detalhes suficientes para permitir a reprodução do estudo. Além disso, devem conter detalhes de marca e local de fabricação. Em caso de estudos em seres humanos e/ou em animais, é obrigatória a inclusão de declaração de que todos os procedimentos tenham sido aprovados pelo comitê de ética em pesquisa da instituição a que se vinculam os autores ou, na falta deste, por outro comitê de ética em pesquisa indicado pela Comissão Nacional de Ética em Pesquisa do Ministério da Saúde.

Resultados: devem ser apresentados de maneira clara, objetiva e em sequência lógica. As informações contidas em tabelas ou figuras não devem ser repetidas no texto.

Discussão: deve interpretar os resultados e compará-los com os dados já descritos na literatura, enfatizando os aspectos novos e importantes do estudo. Discutir as implicações dos achados e suas limitações, bem como a necessidade de pesquisas adicionais. Evitar repetições dos resultados e/ou superposições entre resultados e discussão. As conclusões devem ser apresentadas no final da discussão e devem responder os objetivos do estudo, evitando informações e inferências não sustentadas pelos achados. Os autores devem dar igual ênfase aos achados favoráveis e desfavoráveis que tenham méritos científicos similares.

O texto dos **relatos de casos clínicos** deve conter as seguintes seções, cada uma com seu respectivo subtítulo:

Introdução: clara, objetiva, sucinta, citando apenas referências estritamente relacionadas ao tema e buscando justificar a realização do trabalho. Descrever os objetivos ao final da introdução.

Relato do caso: deve apresentar detalhes do caso e as condutas para a sua realização. Descrever dados de acompanhamento do caso e prognóstico, quando pertinente. Sugere-se evitar casos sem a devida finalização. Fazer menção ao consentimento livre e esclarecido.

Discussão: discutir critérios diagnósticos, terapêuticos e técnicas utilizadas, dentre outros detalhes do caso. Discutir as implicações clínicas dos achados e suas limitações. As conclusões devem ser apresentadas no final da discussão e devem responder aos objetivos do relato de caso, evitando informações e inferências não sustentadas pelos achados. Incluir recomendações, quando pertinentes.

O texto de **artigos de revisão** deve conter os seguintes tópicos:
- Em caso de **revisões narrativas**, sugere-se:

Introdução: clara e objetiva, na qual os autores explicam a importância da revisão para a prática clínica, à luz da literatura odontológica. A introdução deve finalizar com os objetivos da revisão.

Fonte dos dados: É necessário descrever os métodos de busca, seleção dos artigos e extração dos dados, seguida de sua síntese.

Síntese dos Dados: Esta síntese dos dados (resultado/discussão) deve apresentar todas as informações pertinentes com riqueza de detalhes.

Conclusão: A seção de conclusões deve correlacionar as ideias principais da revisão com as possíveis aplicações clínicas, limitando generalizações aos domínios da revisão.

- Em casos de **revisões sistemáticas, com ou sem meta-análises**, os autores devem seguir o PRISMA (http://www.prisma-statement.org/). Estas devem conter:

Introdução: que demonstre a pertinência do assunto e a controvérsia existente a respeito do tema. Ao final da introdução os autores devem lançar a pergunta foco da revisão. **Materiais e métodos**: deve apresentar a estratégia de busca, os critérios de elegibilidade dos estudos, a análise do risco de viés dos estudos incluídos, a extração de dados e, quando pertinente a estratégia utilizada para síntese quantitativa.

Resultado: deve responder ordenadamente os dados buscados a partir do delineamento metodológico no que diz respeito à síntese qualitativa e quantitativa dos estudos primários incluídos.

Discussão: deve contemplar a interpretação dos resultados enfatizando a resolução das controvérsias relacionadas ao tema, sendo esta direcionada a responder a pergunta foco da revisão, sinalizando a necessidade ou não de pesquisas adicionais. Deve-se também sinalizar as limitações do estudo. A validade externa do estudo (poder de generalização dos dados), bem como a certeza da evidência devem ser discutidas.

Conclusão: A seção de conclusões deve correlacionar as ideias principais da revisão com as possíveis aplicações clínicas.

As **cartas aos editores** devem versar sobre artigo já publicado na Revista Científica do CRO-RJ (*Rio de Janeiro Dental Journal*), com apresentação de informações relevantes ao leitor. As cartas devem ser resumidas, mas com manutenção dos pontos principais. A carta sempre será enviada aos autores do artigo alvo para que uma resposta possa ser publicada simultaneamente.

O texto dos **protocolos** deve conter as seguintes seções, cada uma com seu respectivo subtítulo:

Introdução: clara, objetiva, sucinta, citando apenas referências estritamente relacionadas ao tema e contextualizando o assunto para o qual serão apresentados protocolos.

Protocolo: organize-o de forma didática e caracterize-o de acordo com a contextualização apresentada na introdução. Se possível, utilize figuras.

Conclusão: aborde sucintamente a importância do protocolo apresentado, destacando sua aplicabilidade prática e/ou clínica.

Agradecimentos

Devem ser breves e objetivos, somente devem ser mencionadas as pessoas ou instituições que contribuíram significativamente para o estudo, mas que não tenham preenchido os critérios de autoria.

Referências bibliográficas

As referências devem ser formatadas no estilo Vancouver, também conhecido como o estilo Uniform Requirements.

As referências bibliográficas devem ser numeradas e ordenadas segundo a ordem de aparecimento no texto, no qual devem ser identificadas pelos algarismos arábicos respectivos sobrescritos. Para listar as referências, não utilize o recurso de notas de fim ou notas de rodapé do Word.

Artigos aceitos para publicação, mas ainda não publicados, podem ser citados desde que indicando a revista e que estão "no prelo". Observações não publicadas e comunicações pessoais não podem ser citadas como referências; se for imprescindível a inclusão de informações dessa natureza no artigo, elas devem ser seguidas pela observação "dado não publicado" ou "comunicação pessoal" entre parênteses no corpo do artigo.

Os títulos dos periódicos devem ser abreviados conforme recomenda o Index Medicus; uma lista com suas respectivas abreviaturas pode ser obtida através da publicação da NLM "List of Serials Indexed for Online Users", disponível no endereço http://www.nlm.nih.gov/tsd/serials/lsiou.html.

Abaixo, apresentamos alguns exemplos do modelo adotado pela Revista Científica do CRO-RJ (*Rio de Janeiro Dental Journal*):

Artigos em periódicos:

1. Até seis autores:

Vieira AR, Bayram M, Seymen F, Sencak RC, Lippert F, Modesto A. In Vitro Acid-Mediated Initial Dental Enamel Loss Is Associated with Genetic Variants Previously Linked to Caries Experience. Front Physiol. 2017 Feb 22;8:104. doi: 10.3389/fphys.2017.00104.

2. Mais de seis autores:

da Silva Bastos Vde A, Freitas-Fernandes LB, Fidalgo TK, Martins C, Mattos CT, de Souza IP, et. al. Mother-to-child transmission of Streptococcus mutans: a systematic review and meta-analysis. J Dent. 2015 Feb;43(2):181-91. doi: 10.1016/j.jdent.2014.12.001.

3. Organização como autor:

American Academy of Pediatrics. Clinical practice guideline. Diagnosis and management of childhood obstructive sleep apnea syndrome. Pediatrics 2012;130 (3):576-684.

4. Artigo com publicação eletrônica ainda sem publicação impressa:

Tavares Silva C, Calabrio IR, Serra-Negra JM, Fonseca- Gonçalves A, Maia LC. Knowledge of parents/guardians about nocturnal bruxism in children and adolescents. Cranio. 2016; Jun 24:1-5. [Epub ahead of print]

Livros:

Andreasen JO, Andreasen FM. Textbook and color atlas of traumatic injuries to the teeth. 4ª ed. Copenhagen: Mosby. 2007.

Capítulos de livro:

Pagel JF, Pegram GV. The role for the primary care physician in sleep medicine. In: Pagel JF, Pandi-Perumal SR, editors. Primary care sleep medicine. 2nd ed. New York: Springer; 2014.

Trabalhos acadêmicos:

BorkowskiMM. Infant sleep and feeding: a telephone survey of Hispanic Americans [dissertation]. MountPleasant(MI): Central Michigan University; 2002.

CD-ROM:

Soils. Geographica on CD ROM. [CD ROM]. Melbourne, Australia: Random House. 1999.

Homepage/website:

Integrative Medicine Center [Internet]. Houston: University of Texas, M. D. Anderson Cancer Center; c2017 [cited 2017 Mar 25]. Available from: https://www.mdanderson.org/patients-family/diagnosis-treatment/care-centers-clinics/integrative-medicine-center.html.

Documentos do Ministério da Saúde/Decretos e leis:

1. Brasil. Decreto 6.170, de 25 de julho de 2007. Dispõe sobre as normas relativas às Transferências de recursos da União mediante convênios e contratos de repasse, e dá outras providências. Diário Oficial, Brasília, 26 jul. 2007.

2. Brasil. Ministério da Saúde. Secretaria de Atenção à Saúde. Departamento de Atenção Básica. Política Nacional de Atenção Básica / Ministério da Saúde. Secretaria de Atenção à Saúde. Departamento de Atenção Básica. Brasília, Ministério da Saúde, 2012. (Série E. Legislação em Saúde)

Apresentação de trabalho:

Pierro VSS, Maia LC, Silva EM. Effect of pediatric syrups on roughness and erosion of enamel (abstract). 82nd. IADR General Session & Exhibition; 2004 Mar 10-13, Honolulu, Hawai. J Dent Res 2004, 83 (Special Issue A): 896.

Tabelas

Cada tabela deve ser apresentada em folha separada, numerada com algarismo arábico (1, 2, 3, etc.), na ordem de aparecimento no texto, possuir espaçamento simples entre as linhas e conter um título resumido, porém explicativo. Todas as explicações devem ser apresentadas em notas de rodapé e não no título, identificadas com letras sobrescritas em ordem alfabética. Não sublinhar ou desenhar linhas dentro das tabelas e não usar espaços para separar colunas. Não usar espaço em qualquer lado do símbolo ± ou de qualquer outro símbolo.

Figuras (fotografias, desenhos, gráficos, etc.)

Todas as figuras devem ser numeradas com algarismo arábico (1, 2, 3, etc.) na ordem de aparecimento no texto. A legenda da figura deve ser clara e objetiva e deve aparecer na base da Figura. Todas as explicações devem ser apresentadas nas legendas, inclusive acerca das abreviaturas utilizadas. Figuras reproduzidas de outras fontes já publicadas devem indicar esta condição na legenda, assim como devem ser acompanhadas por uma carta de permissão do detentor dos direitos. Fotos não devem permitir a identificação do paciente. Microfotografias devem apresentar escalas internas e setas que contrastem com o fundo.

As figuras são aceitas em cores para publicação, sem custo adicional aos autores. Imagens geradas em computador, como gráficos, devem ser anexadas sob a forma de arquivos nos formatos .jpg, .gif ou .tif, com resolução mínima de 300 dpi, Gráficos devem ser apresentados, preferencialmente, em duas dimensões.

Lista de verificação

Como parte do processo de submissão, os autores são solicitados a indicar sua concordância com todos os itens abaixo; a submissão pode ser devolvida aos autores que não aderirem a estas diretrizes.

1. Todos os autores assinam sua concordância "Nota de Copyright" (e licença de usuário final), sendo o conteúdo de sua obra intelectual de sua inteira e exclusiva responsabilidade.
2. O autor de correspondência deve preparar, sob a aquiescência dos demais autores, uma carta de submissão do artigo para a Revista Científica do CRO-RJ (*Rio de Janeiro Dental Journal*).
3. O arquivo de submissão deverá ser enviado como um documento do Microsoft Word.
4. A página de rosto deverá conter todas as informações requeridas, conforme especificado nas diretrizes aos autores.
5. O resumo e as palavras-chave deverão estar formatados e submetidos em inglês e português, seguindo a página de rosto.
6. O texto deverá ser apresentado com espaçamento de 1,5 cm, fonte Arial, tamanho 12. Todas as tabelas e figuras deverão ser numeradas na ordem em que aparecem no texto e deverão ser colocadas cada uma em página separada, seguindo as referências bibliográficas, no fim do artigo.
7. O texto deverá seguir as exigências de estilo e bibliografia descritas

nas normas de publicação.
8. As referências deverão estar apresentadas no chamado estilo Vancouver e numeradas consecutivamente na ordem em que aparecem no texto.
9. Informações acerca da aprovação do estudo por um comitê de ética em pesquisa são claramente apresentadas no texto, na seção de materiais e métodos e devem ser encaminhadas em anexo.
10. Todos os endereços da internet apresentados no texto deverão estar ativos e prontos para serem clicados.
11.Documento comprobatório acerca dos potenciais conflitos de interesse deverá ser assinado pelos autores e encaminhado em anexo, durante o processo de submissão.

Considerações Finais:

Política antiplágio

A Revista Científica do CRO-RJ (*Rio de Janeiro Dental Journal*) submete todos os manuscritos recebidos a detector de plágio. Ao submeter um artigo para a revista os autores aceitam que o trabalho seja digitalizado no referido programa, no momento da submissão e, em caso de aceite, previamente à publicação.

Política de ética da publicação

Todos os artigos submetidos não podem ter sido previamente publicados, ou enviados, concomitantemente, a outro periódico. Todos os autores devem ter lido e aprovado o conteúdo, bem como declarado possíveis conflitos de interesse. O artigo deve seguir os princípios éticos da Revista Científica do CRO-RJ (*Rio de Janeiro Dental Journal*), bem como devem obedecer aos padrões éticos internacionais de pesquisa em seres humanos e animais.

Conflito de interesse e auxílio financeiro

A Revista Científica do CRO-RJ (*Rio de Janeiro Dental Journal*) requer que todos os setores declarem potenciais conflitos de interesse. Qualquer interesse ou relacionamento, financeiro ou de outra forma que possa ser percebido como influenciando os resultados de um estudo e a objetividade de um autor é considerado uma fonte potencial de conflito de interesses, devendo ser declarados. As fontes potenciais de conflito de interesses incluem, mas não se limitam a, direitos oriundos de patente ou propriedade de ações, a adesão a um conselho de administração da empresa, a adesão a um conselho consultivo ou comitê para uma empresa e consultoria ou recebimento de taxas de orador de uma empresa.

É responsabilidade do autor correspondente que todos os autores preencham e assinem o formulário de declaração de licença de direitos autorais e demais documentos obrigatórios necessários no momento da submissão.

Confirmação de envio dos documentos

Após a submissão o autor de correspondência receberá um e-mail para confirmar o recebimento do seu artigo. Se você não receber o e-mail de confirmação após 24 horas, entre em contato com o corpo editorial da Revista Científica do CRO-RJ (*Rio de Janeiro Dental Journal*). Falhas no recebimento podem ser causadas por algum tipo de filtragem de spam no servidor de e-mail.

Atualização do estado do artigo

O processo de avaliação inicial do artigo tarda até 60 dias, a contar da data de sua submissão. Caso este prazo tenha expirado, você pode entrar em contato com o Corpo Editorial para a verificação do estado atual. A Revista Científica do CRO-RJ (*Rio de Janeiro Dental Journal*) irá informá-lo por e-mail, uma vez que uma decisão tenha sido tomada. Uma das seguintes possibilidades será sinalizada no e-mail resposta: 1. Ajustar às normas e ressubmeter; 2. Aceito; 3. Necessidade de menores ajustes; 4. Necessidade de maiores ajustes; 5. Recusado. Neste último caso, o artigo será sumariamente negado e não poderá ser ressubmetido à revista.

Submissão de Artigos Revisados

Os manuscritos revisados devem ser enviados dentro de 2 meses após a notificação dos autores acerca da aceitação condicional (menores ou maiores ajustes). Todas as revisões devem ser acompanhadas por uma carta resposta aos revisores, na qual cada pergunta ou sugestão feita pelos revisores seja respondida de forma ordenada. A carta deve detalhar/responder ponto a ponto os comentários do revisor. Além disso, as alterações realizadas no manuscrito revisado devem ser destacadas em cor diferente em um novo arquivo.

Caso o manuscrito seja em inglês, os autores deverão fornecer um certificado oficial de revisão da língua inglesa no ato da submissão da revisão do artigo. Os custos da tradução/revisão do inglês são de inteira responsabilidade dos autores.

Revista Científica do CRO-RJ (Rio de Janeiro Dental Journal) - Instructions to authors

Rio de Janeiro Dental Journal is a periodical published quarterly that aiming at divulging and promoting scientific production and interchange of information between the Brazilian and International community in the different areas of Dentistry and other fields of Health Care. The entire content of the *Revista Científica do CRO-RJ* (Rio de Janeiro Dental Journal) is available on the following web site https://cro-rj.org.br/revcientifica/index.php/revista, to which there is free access.

The *Revista Científica do CRO-RJ* (Rio de Janeiro Dental Journal) publishes original articles, clinical case reports, protocols, reviews, letters to the editors and editorials/ commentaries. Research involving animals and/or human beings must be accompanied by the Certificate of Approval of a Research Ethics Committee. All articles are published in PDF format, in American English or Portuguese and must be submitted in one of these languages. Abstracts in Portuguese and in English are demanded at the time of submitting and sending the final version.

Costs for publication:

There are no fees for processing or publishing the articles.

Peer Review Process

All the content published by the *Revista Científica do CRO-RJ (*Rio de Janeiro Dental Journal) goes through the process of review by specialists. Articles submitted for appreciation are sent to the CRO-RJ librarian, who, under the supervision of the Editors-in Chief, initially assesses them regarding the minimum standards demanded relative to form of presentation in the *Revista Científica do CRO-RJ* (Rio de Janeiro Dental Journal), aiming at complying with all the guidelines required for sending original articles. Once approved at this stage, the manuscript is submitted for appreciation by the Editorial Board, to assess the merit of the work and decide about the convenience of publishing it, with or without changes. After this, the article is sent to undergo a process of evaluation carried out in the review system, by peers selected from a register of reviewers. The reviewers are always professionals from institutions different from that of the origin of the article; they are blind to the identity of the authors and place of origin of the work. After receiving both reports, the Editorial Council evaluates them, and decides about acceptance of the article without changes, rejection, or return to the authors with the suggestions about changes. The Editorial Board is responsible for returning the article to the authors for explanations, as many times as necessary, and at any time, the Editors may decide to reject the document. Each version is always analyzed by the Editorial Board that has the power of making the final decision.

TYPES OF ARTICLES PUBLISHED

The *Revista Científica do CRO-RJ* (Rio de Janeiro Dental Journal) accepts the spontaneous submission of original articles, clinical case reports, protocols, reviews, letters to editors, commentaries, and editorials.

Original articles include randomized and controlled studies; studies of diagnostic tests and triage; observational cohort, case control and cross-sectional studies; other descriptive and experimental studies, as well as those of basic research with laboratory animals. Articles that report clinical trials with therapeutic interventions must be registered in one of the Registers of Clinical Trials listed by the World Health Organization. In the absence of a Latin American Register, the *Revista Científica do CRO-RJ* (Rio de Janeiro Dental Journal) suggests that the authors use the following register www.clinicaltrials.gov, of the National Institute of Health (NIH). The Identification Number must be presented in the body of the manuscript. The submission of clinical trials must adhere to CONSORT checklist (http://www.consort-statement.org/). In cases of observational studies submission, for preparation of the manuscript, adhesion to the STROBE guidelines is requested (https://www.strobe- statement.org/index.php?id=strobe-home).

Clinical Case Reports must not exceed 06 figures. The figures may be organized in the form of a panel. Each panel will be considered a figure. The abstract must not exceed 250 words. Case report articles must be accompanied by the term of free and informed consent signed by the participant and/or his/her legal guardian. For preparation of the manuscript, authors must adhere to the guidelines suggested in CARE (http://www.care-statement.org).

Protocols aim to guide clinical practices and research in the different specialties of dentistry. They must be structured in summary; introduction; step-by-step presentation of the adopted protocol with textual description and images/figures/ tables; discussion, conclusion, and references.

Reviews are critical and orderly assessments of the literature relative to topics of clinical importance, with emphasis on factors such as the causes and prevention of diseases, their diagnosis, treatment, and prognosis. Systematic reviews and meta-analyses are included in this category. In the text of Systematic reviews and meta-analyses, the authors must include the Registration Number of the Review protocol in PROSPERO (http://www.crd.york.ac.uk/PROSPERO/). For preparation of the manuscript, authors must follow the guidelines proposed by PRISMA (http://www.prisma-statement.org/).

Letters to the editors must contain a constructive critical text about subject matter previously published in the *Revista Científica do CRO-RJ* (Rio de Janeiro Dental Journal). These must be submitted directly to the Editorial Board. Whenever possible, a reply to the authors will be published together with the letter.

Commentaries are considerations about a published article or a topic of interest to the journal. Commentaries are solicited from recognized experts in a particular field, who should provide an overview and a critical analysis of the topic being addressed. A commentary can also draw attention to current developments and speculate on future directions about a particular issue and can include original data as well as state an opinion.

Editorials are commissioned from authorities in specific areas. They must contain observations with constructive critical content about a subject of interest in the field of Dentistry. They must be submitted directly to the editorial board.

GENERAL GUIDELINES

The manuscript must be written using 12-point Arial font, on A4 size pages, with 1.5 line spacing, and a 3 cm margin on each side of the page, including the bibliographic references and titles/ legends of tables and illustrations. The file must be presented in digital format, extension “docx”. Each section must appear in plain text in the following order: title page, abstract in Portuguese, Abstract in English, text, acknowledgments, references, tables (with title and notes), figures (with legends). Tables and figures must be presented in a separated page.

The following text are the main guidelines about each section, according to the type of manuscript:

Title Page

The title page must contain all the following items of information: a) title of the article, concise and informative, avoiding the use of superfluous terms and abbreviations;

b) abbreviated title (short title) with a maximum of 60 characters, counting the spaces;
c) the full name of each author (first name and surnames, with the last surname typed in bold-face font.
d) department to which the authors are affiliated and the institution or official service to which the study is tied;
e) specific contribution of each author to the study;
f) declaration of conflict of interest (write "nothing to declare" or a clear revelation of any interest of an economic or other nature that may cause embarrassment if it becomes known after publication of the article);
g) name, address, telephone, fax and e-mail address of the corresponding author;
h) source of financing or supplier of equipment and materials.

Abstracts

The abstracts (Portuguese and English) must contain a maximum of 250 words, avoiding the use of abbreviations. No words that identify the institution or city where the article was written must be put into the abstract, to facilitate a blind reviewing. All the information that appears in the abstract must also seem in the article. The abstract must be structured according to the following description:

Abstract of Original Article

Introduction (optional): introduce the reader to the topic to be addressed in the article.

Objective: define the main aim and inform only the most relevant secondary aims.

Materials and Methods: inform the type of study design, contextual or local, the patients or participants (define the eligibility criteria, sample number, sample distribution criteria among groups, etc.), the interventions/exposures (describe characteristics, including methods of application, variables analyzed, duration, etc.), and the criteria for measuring the outcome, including the statistical analysis.

Results: inform the main data, confidence intervals and significance, the statistics of the findings.

Conclusions: present only those supported by the data of the study, and that contemplate the aims, as well as their practical application with equal emphasis on the positive and negative findings that have similar scientific merits.

Abstract of Case Reports

Introduction (optional): inform the reader about the topic to be addressed.

Objective: briefly state the aims of the report (diagnosis, treatment, or prognosis).

Case Report: report the case itself.

Results: inform the main data related to resolution of the case.

Conclusions: present only those supported by the data of the case report, and that contemplate the aims and their application.

Abstract of Protocols

Inform the reader about the topic to be addressed and state the aim of the protocol.

Abstract of Reviews

Introduction (optional): briefly report the central topic of the review and justify why it was conducted.

Objective: inform the aim of the review, indicating whether it especially emphasizes some factor, risk, prevention, diagnosis, treatment, or prognosis.

Sources of data: describe the sources of the research, defining the databases and years researched. Briefly inform the eligibility criteria of articles and methods of extraction and evaluation of the quality of information (in cases of Systematic Reviews).

Summary of data: inform the main results of the research, whether they are quantitative or qualitative.

Conclusions: present the conclusions and their clinical application.

After the summary of the original articles, case reports or reviews, include three to six keywords that will be used for indexing.

Abstract of Commentaries

Inform the reader about the published article to be explored or the topic of interest, and the purpose of the commentary, justifying it.

Keywords

After the abstracts (Portuguese and English) of the original articles, case reports, protocols, reviews, and commentaries, include three to six keywords that will be used for indexing. Use terms of Medical Subject Headings (MeSH), available in http://www.nlm.nih.gov/mesh/ meshhome.html. When adequate MeSH terms are not available, it is possible to use free terms.

Abbreviations

Abbreviations must be avoided because they hamper comfortable reading of the text. When used, they must be defined when they are used for the first time. They must never appear in the title and abstracts.

Texts

The text of **original articles** must contain the following sections, each one with its respective sub-title:

Introduction: clear, objective, succinct, citing only references strictly related to the topic, and seeking to justify why the study was conducted. At the end of the introduction, the aims of the study must be clearly described.

Materials and Methods: Describe the study population/sample and the eligibility criteria; clearly define the variables and detail the statistical analysis; if necessary, include references about the methods during this section. Procedures, products, and items of equipment used must be described in sufficient detail to allow reproduction of the study. Furthermore, they must contain details of the brand and place of manufacture. In case of studies with human beings and/or animals, it is mandatory to include a declaration that all the procedures were approved by the research ethics committee of the institution to which the authors belong. In the absence of this, approval must be obtained from another research ethics committee indicated by the National Commission of Research Ethics of the Ministry of Health.

Results: this section must be presented clearly, objectively and in a logical sequence. The information contained in tables or figures must not be repeated in the text.

Discussion: this section must interpret the results and compare them with data previously described in the literature, emphasizing the new and important aspects of the study. Discuss the implications of the findings and their limitations, as well as the need for additional research. Avoid repetition of the results and/or superimposition between results and discussion. The conclusions must be presented at the end of the discussion, and must respond to the aims of the study, by avoiding information and inferences that were not supported by the findings. The authors must place equal emphasis on favorable and unfavorable findings that have similar scientific merits.

The text of **case reports** must contain the following sections, each one with its respective sub-title:

Introduction: clear, objective, succinct, citing only references strictly related to the topic, and seeking to justify why the study was conducted. Describe the aims at the end of the introduction.

Case Report: must present details of the case and procedures for performing them. Describe the follow-up data and prognosis of the case, when pertinent. The *Revista Científica do CRO-RJ* (Rio de Janeiro Dental Journal) suggests that cases without due conclusion should be avoided. Mention the term of free and informed consent of the patient.

Discussion: discuss the diagnostic, therapeutic and technical criteria used, among other details about the case. Discuss the clinical implications of the findings and their limitations. The conclusions must be presented at the end of the discussion and must respond to the aims of the case report, by avoiding information if inferences were not supported by the findings. The authors must place equal emphasis on favorable and unfavorable findings that have similar scientific merits. Include recommendations when necessary.

The text of **review articles** must contain the following topics:

- In case of **narrative reviews**, the following topics are suggested:

Introduction: clear and objective, in which the authors explain the importance of the review to clinical practice in dentistry. The introduction must be end with the aims of the review.

Sources of data: describe the methods of data search, selection, and extraction, followed by data synthesis.

Data Synthesis: data synthesis (result/discussion) must present all the pertinent information in rich detail.

Conclusion: the conclusion section must correlate the main ideas of the review with the possible clinical applications, limiting generalization to the domains of the review.

- In cases of **systematic reviews, with or without meta-analyses**, the authors must follow the PRISMA statement (http://www.prisma-statement.org/). These reviews must contain: **Introduction**: that demonstrates the pertinence of the subject and the existent controversy with respect to the topic. At the end of the introduction, the authors should raise the focused question of the review. **Materials and Methods**: must present the search strategy; eligibility criteria of the studies; risk of bias analysis of the included studies; data extraction, and when pertinent, the strategy used for quantitative data synthesis.

Result: must respond in an orderly manner to the data searched according to the methodological design with respect to the qualitative and quantitative synthesis of the primary studies included.

Discussion: must consider interpreting the results, emphasizing resolution of the controversies related to the topic, with this being directed towards answering the focused question of the review, showing whether or not there is need for further research. The limitations of the study must also be pointed out, as well as the study external validity (generalization of the data) and the certainty of the evidence must be discussed.

Conclusion: The conclusion section must correlate the main ideas of the review with the possible clinical applications.

Letters to editors must be written about an article that has already been published in the *Revista Científica do CRO-RJ* (Rio de Janeiro Dental Journal), with relevant information. The letters must be summarized but maintaining the main points main. The letter always be sent to the authors of the target article. Thus, a response can be published in the same edition.

The text of the **protocols** must contain the following sections, each one with its respective subtitle:

Introduction: clear, objective, succinct, citing only references strictly related to the theme and contextualizing the subject for which protocols will be presented.

Protocol: it must be organized in a didactic way, considering the context presented in the introduction. If possible, use figures.

Conclusion: Briefly discuss the importance of the protocol presented, highlighting its practical and/or clinical applicability.

Acknowledgments

They must be brief and objective; they should only mention the person or institutions that made a significant contribution to the study, but that had not fulfilled the criteria of authorship.

References

The references must be formatted in the Vancouver style, also known as the Uniform Requirements style.

The bibliographic references must be numbered and ordered according to they appear in the text, in which they must be identified by the respective superscript Arabic numbers. To list the references, do not use the Word resource of end notes or footnotes.

Articles accepted for publication, but not yet published, may be cited provided that the name of the journal is indicated and that it is “in press”. Unpublished observations and personal communications may not be cited as references. If it were imperative to include information of this type in the article, it must be followed by the observation “unpublished data” or “personal communication” in parentheses in the text of the manuscript.

The titles of journals must be abbreviated as recommended in the Medicus Index; a list with their respective abbreviations may be obtained by means of the publication NLM “List of Serials Indexed for Online Users”, available at the address http:// www.nlm.nih.gov/tsd/serials/lsiou.html.

As follows, we present some examples of the model adopted by the *Revista Científica do CRO-RJ* (Rio de Janeiro Dental Journal):

Articles in periodicals:

1. Up to six authors:

Vieira AR, Bayram M, Seymen F, Sencak RC, Lippert F, Modesto A. In Vitro Acid-Mediated Initial Dental Enamel Loss Is Associated with Genetic Variants Previously Linked to Caries Experience. Front Physiol. 2017 Feb 22;8:104. doi: 10.3389/fphys.2017.00104.

2. More than six authors:

da Silva Bastos Vde A, Freitas-Fernandes LB, Fidalgo TK, Martins C, Mattos CT, de Souza IP, et. al. Mother-to-child transmission of Streptococcus mutans: a systematic review and meta-analysis. J Dent. 2015 Feb;43(2):181-91. doi: 10.1016/j.jdent.2014.12.001.

3. Organization as author:

American Academy of Pediatrics. Clinical practice guideline. Diagnosis and management of childhood obstructive sleep apnea syndrome. Pediatrics 2012;130 (3):576-684.

4. Articles with electronic publication, not yet with printed publication:

Tavares Silva C, Calabrio IR, Serra-Negra JM, Fonseca- Gonçalves A, Maia LC. Knowledge of parents/guardians about nocturnal bruxism in children and adolescents. Cranio. 2016; Jun 24:1-5. [Epub ahead of print]

Books:

Andreasen JO, Andreasen FM. Textbook and color atlas of traumatic injuries to the teeth. 4ª ed. Copenhagen: Mosby. 2007.

Chapters of Books:

Pagel JF, Pegram GV. The role for the primary care physician in sleep medicine. In: Pagel JF, Pandi-Perumal SR, editors. Primary care sleep medicine. 2nd ed. New York: Springer; 2014.

Academic Studies:

BorkowskiMM. Infant sleep and feeding: a telephone survey of Hispanic Americans [dissertation]. MountPleasant(MI): Central Michigan University; 2002.

CD-ROM:
Soils. Geographica on CD ROM. [CD ROM]. Melbourne, Australia: Random House. 1999.
Homepage/website:
Integrative Medicine Center [Internet]. Houston: University of Texas, M. D. Anderson Cancer Center; c2017 [cited 2017 Mar 25]. Available from: https://www.mdanderson.org/patients- family/diagnosis-treatment/care-centers-clinics/integrative- medicine-center.html.
Ministry of Health Documents/Decrees and Laws:
1. Brazil. Decree 6.170, of July 25, 2007. States provisions about the rules relative to Transfers of resources from the Union by means of transfer agreements and contracts and makes other provisions. Diário Oficial, Brasília, 26 jul. 2007.
2. Brazil. Ministry of Health Health Care Secretary Department of Primary Care Política Nacional de Atenção Básica / Ministério da Saúde. Health Care Secretary Department of Primary Care Brasília, Ministério da Saúde, 2012. (Série E. Legislação em Saúde)
Presentation of Paper/Study?
Pierro VSS, Maia LC, Silva EM. Effect of pediatric syrups on roughness and erosion of enamel (abstract). 82nd. IADR General Session & Exhibition; 2004 Mar 10-13, Honolulu, Hawaii. J Dent Res 2004, 83 (Special Issue A): 896.

Tables

Each table must be presented on a separate page, numbered with Arabic numeral (1, 2, 3, etc.), in the order of appearance in the text; with single spacing between lines, and contain a summarized but explanatory title. All the explanations must be presented in notes and not in the title, identified with superscript letters in alphabetical order. Do not underline or draw lines within the tables and do not use spaces to separate the columns. Do not use space on either side of the symbol ± or any other symbol.

Figures (photographs, drawings, graphs, etc.)

All the figures must be numbered with Arabic numerals (1, 2, 3, etc.) in order of appearance in the text. The legend must be clear and objective and must appear at the end of the Figure. All the explanations must be presented in the legends, including those about the abbreviations used. Figures reproduced from other previously published sources must indicate the reference or source in the legend, in addition to being accompanied by a letter of permission from the copyright holder. Photographs must not allow identification of the patient. Microphotographs must present internal scales and arrows in contrast with the background.

Illustrations in color are accepted for publication, without additional cost to the authors. Computer-generated images, such as graphs, must be attached in the form of files in the following formats: .jpg, .gif or .tif, with a minimum resolution of 300 dpi. Graphs must preferably be presented in two dimensions.

Verification List

As part of the submission process, authors are requested to indicate their agreement with the items listed below:
1. The authors must sign and submit their agreement by means of a Copyright License Declaration (and end user license), and the content of their intellectual work must be indicated as their responsibility.
2. The corresponding author must prepare, with the consent of the other authors, a letter of submission of the article to the *Revista Científica do CRO-RJ* (Rio de Janeiro Dental Journal).
3. The submission file (manuscript) must be sent as a Microsoft Word document.
4. The title page must contain all the information required, as specified in the guidelines to the authors.
5. The abstract and keywords must be formatted and submitted in English and Portuguese, following the title page.
6. The entire text must be presented in 1.5cm spacing using 12-point Arial font. All the tables and figures must be numbered in the order of appearance in the text; each of these must be placed on a separate page, after the bibliographic references at the end of the article.
7. The text must be in accordance with the demands of style and bibliography described in the publication guidelines.
8. The references must be presented in the Vancouver style and numbered consecutively in the order they appear in the text.
9. Information about approval of the study by a research ethics committee must be clearly presented in the text, in the Materials and Methods section, and must be sent as an attachment.
10 All the internet addresses presented in the text must be active and ready to be clicked on.
11.The potential Conflict of Interest must be signed by the authors and sent as an attachment during the submission process.

FINAL CONSIDERATIONS

Anti-Plagiarism Policy

The *Revista Científica do CRO-RJ* (Rio de Janeiro Dental Journal) uses a system to detect plagiarism. When submitting an article to the journal, the authors accept that the study will be digitized in the mentioned program at the time of submission, and in the case of acceptance, prior to publication.

Ethics Policy of the Publication

All submitted articles cannot have been previously published, or concurrently sent to another journal. All authors must have read and approved the content, as well as declared possible conflicts of interest. The article must follow the ethical principles of the *Revista Científica do CRO-RJ* (Rio de Janeiro Dental Journal), as well as comply with international ethical committe for research with human and animals.

Conflict of interest and financial aid

The *Revista Científica do CRO-RJ* (Rio de Janeiro Dental Journal) requires all authors to declare potential conflicts of interest. Any interest or relationship, financial or other type that may be perceived as having influenced the results of a study, and the objectivity of an author, is considered a potential source of conflict of interests, and must be declared. The potential sources of conflict of interest include, but are not limited to, rights arising from patent rights or ownership of shares, membership of a board of directors, membership of an advisory board or committee of a company and receiving advice or speaking fees from a company.

The corresponding author is responsible for ensuring that all the authors fulfill and sign the copyright license declaration and other mandatory documents at the time of submission.

Confirmation of sending the documents

After submission, the corresponding author will receive an e-mail to confirm receipt of the article. If this e-mail of confirmation is not received after 24 hours, please contact the *Revista Científica do CRO-RJ* (Rio de Janeiro Dental Journal) by e-mail: revistacientifica@cro-rj.org.br. The error may have been caused by some type of spam filtering in the e-mail server.

Updating the status of the article

The initial process of evaluating the article may take up to 60 days, counted from the date of its submission. Should this period have expired, you may contact the Editorial Board to verify the present status. The *Revista Científica do CRO-RJ* (Rio de Janeiro Dental Journal) will inform you by an e-mail, once a decision has been made. One of the following possibilities will

be indicated in the reply: 1. Adjust suit the guidelines and Re-submit; 2. Accepted; 3. Minor adjustments required; 4. Major adjustments required; 5. Rejected. In the last case, the article will be summarily refused and cannot be re-submitted to the journal.

Submission of Revised Articles

The revised manuscripts must be sent within 2 months after notifying the authors about the conditional acceptance (minor or major adjustments). All the revisions must be accompanied by a letter of responses to the reviewers considering all the questions and suggestions made. The letter must detail the author's reply, point by point, to each of the reviewers' comments. In addition, the revised manuscript, highlighting the changes in different color must be sent as a new file.

The authors must supply an official certificate of the English language editing service that the manuscript was submitted. The costs of translation/revision of the English language are the responsibility of the authors.