# MÚLTIPLAS LESÕES DENTÁRIAS EM PACIENTE COM SÍNDROME DE LENNOX-GASTAUT

Carolina Maschietto **Pucinelli**[1], Lisa Danielly Curcino **Araujo**[1*], Arthur Cunha da **Silva**[1], Mariana de Oliveira **Daltoé**[1], Heloisa Aparecida Orsini **Vieira**[1], Paulo **Nelson-Filho**[1], Raquel Assed Bezerra da **Silva**[1], Alexandra Mussolino de **Queiróz**[1]

[1]Departamento de Clínica Infantil, Faculdade de Odontologia de Ribeirão Peto, Universidade de São Paulo - USP, São Paulo, Brasil.

**Palavras-chave**: Síndrome de Lennox Gastaut. Agenesia. Atendimento odontológico. Lesões dentárias.

**RESUMO**

**Introdução**: A Síndrome de Lennox-Gastaut (SLG) é uma encefalopatia epiléptica grave na infância. Seu tratamento é complexo, principalmente devido à multiplicidade das crises epilépticas, o que favorece à ocorrência de lesões dentais **Objetivo:** O objetivo deste relato é apresentar o manejo clínico de um paciente com SLG, vítima de traumas recorrentes, discutir os achados dentais observados e o tratamento odontológico realizado. **Relato do caso**: Paciente L.H.D.L., do sexo masculino, com 15 anos de idade, apresentando grande acúmulo de biofilme dental, alto risco de cárie, fluorose leve e gengivite generalizada. Clinicamente foi possível observar fratura de esmalte dos dentes 12 e 14. Os dentes 21, 22, 32 e 42 estavam ausentes clinicamente, o que se confirmou radiograficamente. Além disso, notou-se giroversão de 180 graus do dente 11, com a face palatina voltada para a vestibular. O dente apresentou-se com leve alteração de cor, mas com resposta positiva aos testes de vitalidade. **Resultados**: Técnicas de manejo de comportamental, foram adotadas e orientações quanto à higiene bucal e dietéticas foram fornecidas tanto ao paciente quanto ao seu cuidador. Quatro sessões de profilaxia e aplicação tópica de flúor foram realizadas semanalmente. O tratamento endodôntico foi realizado no dente 12, seguido da restauração de resina composta do dente 12 e 14 e a restauração estética do dente 11 (girovertido). Por fim, foi realizada uma prótese adesiva para restaurar a estética da região de incisivo central superior. Apesar das dificuldades para tratar pacientes com SLG, no presente caso foi possível obter resultados funcionais e estéticos satisfatórios com um diagnóstico e tratamento cuidadoso, envolvendo uma equipe multiprofissional treinada no atendimento de pacientes com necessidades especiais. **Conclusão:** Pode-se concluir que o cirurgião dentista deve estar familiarizado com as possíveis manifestações bucais da SLG e realizar uma pesquisa criteriosa de sinais de traumatismo dental e, sempre que possível, solicitar um exame radiográfico para que traumatismos não identificados ao exame clínico não passem desapercebidos.

**Keywords:** Lennox Gastaut Syndrome. Agenesis. Dental care. Tooth Injuries.

**ABSTRACT**

**Introduction**: Lennox-Gastaut Syndrome (LSG) is a severe childhood epileptic encephalopathy. Its treatment is complex, mainly due to the multiplicity of epileptic crises, which in turn favors the occurrence of dental injuries. **Objective:** The aim of this case report is to present the clinical management of a patient with LGS, victim of recurrent trauma, discuss the observed dental findings and the dental treatment. **Case report**: Patient L.H.D.L., male, 15 years old presenting high quantity of oral biofilm, mild fluorosis and generalized gingivitis. Clinically, it was possible to observe enamel fractures of teeth 12 and 14. Teeth 21, 22, 32 and 42 were clinically absent, which was confirmed radiographically. In addition, a 180-degree rotation of tooth 11 was noted, with the palate facing the buccal aspect. The tooth presented a slight change in color, but with a positive response to vitality tests. **Results:** Behavioral management techniques were adopted and guidelines on oral hygiene and diet were provided to both the patient and their caregiver. Four sessions of prophylaxis and topical application of fluoride were performed weekly. Endodontic treatment was performed on tooth 12, followed by aesthetic restoration of teeth 12 and 14 and esthetic restoration of tooth 11 (rotated). Finally, an adhesive prosthesis was performed to restore the esthetics of the upper central incisor region. Despite the difficulties of treating patients with LGS, in the present case it was possible to obtain satisfactory functional and aesthetic results with a careful diagnosis and treatment, involving a multidisciplinary team trained in the care of patients with special needs. **Conclusion:** It can be concluded that the dental surgeon must be aware with the possible oral manifestations of GLS and carry out a careful search for signs of dental trauma and, whenever possible, request a radiographic examination so that unidentified traumas on clinical examination do not pass unnoticed.

Submetido: 18 de fevereiro, 2021
Modificado: 19 de setembro, 2021
Aceito: 21 de setembro, 2021

***Autor para correspondência**:
Lisa Danielly Curcino Araujo
Endereço: Av. do Café, 2361, apt. 408, Vila Amélia, Ribeirão Preto, SP, Brasil.
CEP: 14050-230.
Telefone: +55 (82) 9 9969-0942
Email: lisa.danielly@usp.br

# INTRODUÇÃO

A Síndrome de Lennox-Gastaut (SLG) é uma encefalopatia epiléptica infantil grave, que constitui 5% das epilepsias infantis. É caracterizada por uma tríade de sintomas: retardo mental progressivo, convulsões múltiplas de vários tipos que são difíceis de controlar e um padrão específico de eletroencefalograma (EEG) denominado padrão de pico e onda lento (<2,5 Hz), que está presente quando a criança está acordada.[1,2]

A doença apresenta seus primeiros sinais entre um e oito anos de idade e em 30% a 50% dos casos continua apresentando as características clínicas da síndrome na idade adulta.[3-5]

A etiologia da SLG é constituída por fatores como malformações cerebrais, lesão perinatal, asfixia, encefalite, meningite, trauma, esclerose tuberosa e, de 17% a 30% dos casos, pode ser uma evolução da síndrome de West ou idiopática (origem genética) com aproximadamente 30% das famílias de pacientes com essa síndrome apresentando história de epilepsia.[1] Atualmente, sugere-se que mutações genéticas podem estar relacionadas à etiopatogenia do SLG como a mutação dos genes SCN1 e CHD2.[6,7]

O tratamento é complexo, devido à multiplicidade de crises, que os medicamentos não controlam totalmente.[2,8] Quando os medicamentos não são eficazes no controle das convulsões, ou se as crises são incapacitantes, existe a opção de ressecção cerebral cirúrgica.[9]

Até o momento, os únicos achados dentários descritos em pacientes com SLG foram acúmulo significativo de biofilme, gengivite generalizada, doença periodontal e mordida aberta anterior. A prevalência de lesões dentárias em crianças com necessidades especiais acomete entre 9,2% e 28% dessa população, sendo ainda mais suscetíveis a traumas dentários repetitivos.

Tendo em vista que a SLG apresenta como característica básica, crises convulsivas múltiplas, a probabilidade de lesão dentária é elevada. No entanto, até o momento, não há estudos publicados relatando a ocorrência de lesões dentárias em pacientes com SLG. Assim, o objetivo deste estudo é relatar o caso clínico de uma paciente com Síndrome de Lennox-Gastaut vítima de múltiplos episódios de traumatismos dentais.

# RELATO DE CASO

Paciente L.H.D.L., 15 anos, sexo masculino, atendido no CAOPE (Centro de Formação de Recursos Humanos Especializados no Atendimento Odontológico a Pacientes Especiais, FORP/USP), comitê de ética nº 2014.1.1159.58.0. Primeiro filho de um casal não consanguíneo de uma mãe fumante. O parto de emergência por cesariana foi realizado após 41 semanas de gestação, pois se observou sinais de sofrimento fetal, como o mecônio encontrado na placenta. O paciente ficou internado em observação por cinco dias. Apesar disso, seu desenvolvimento foi normal até os oito anos de idade, quando o paciente teve sua primeira crise tônico-clônica. Após intensa investigação dos geneticistas e neurologistas, a SLG foi diagnosticada. Inicialmente o paciente sofria de crises convulsivas diárias e, consequentemente, sofria frequentes traumas dentários.

No momento da consulta inicial, o paciente fazia uso de quatro medicamentos com o intuito de controlar as crises convulsivas: Topiramato 50 mg/dia, Ácido Valpróico 250 mg/dia, Gardenal 100 mg/dia e Nitrazepam 20 mg/dia. Apesar das medicações, as crises não eram completamente estabilizadas, porém houve uma diminuição no número diário de crises, além de terem passado de tônico-clônicas para crises de ausência.

O exame clínico geral e extra-oral revelou várias cicatrizes na face. O paciente apresentava letargia de raciocínio e movimentos, além de dificuldades de fala. Ainda, notava-se indícios de um atraso no desenvolvimento intelectual, inclusive com atraso no calendário escolar. Embora o paciente não apresentasse atividade de cárie, foram observados durante o exame intraoral grande quantidade de acúmulo de biofilme dental e gengivite generalizada, classificando este paciente como alto risco de cárie. O paciente apresentava ausência de incisivo central superior esquerdo (21), incisivo lateral superior esquerdo (22), incisivo lateral inferior direito (32) e incisivo lateral inferior esquerdo (42). O incisivo lateral superior direito (12) apresentava uma pequena fratura de esmalte na região incisal. O pré-molar superior direito (14) apresentava fratura de esmalte, deixando grande extensão de dentina exposta (Figura 1A). Também havia presença de fluorose leve generalizada.

Além disso, o incisivo central superior direito (11) apresentou-se com um giroversão de 180 graus, com a face palatina voltada para a vestibular e alteração de cor, mas as respostas aos testes de percussão e sensibilidade ao frio foram normais. Na radiografia periapical dessa região, não foi verificada presença de alterações periapicais, mas no incisivo lateral superior direito (12) havia área periapical radiolúcida e reabsorção apical (Figura 1B). Segundo relato da mãe, na mesma queda em que o incisivo central superior direito sofreu a rotação, o incisivo central superior esquerdo sofreu avulsão traumática.

O exame radiográfico panorâmico confirmou os achados clínicos (Figura 1C) e constatou agenesia dos germes dos terceiros molares superiores e inferiores, do incisivo lateral superior esquerdo (22), incisivo lateral esquerdo inferior (32) e incisivo lateral inferior direito (42). Como achado radiográfico, notou-se também que as raízes dos primeiros pré-molares inferiores apresentavam curvaturas acentuadas.

Para o tratamento, foram utilizadas técnicas básicas de manejo comportamental (falar/mostrar/fazer, modelagem comportamental e reforço positivo) para reduzir

o estresse do paciente, a fim de se evitar o desencadeamento de crises durante o atendimento odontológico. Todos os procedimentos foram realizados com abridor de boca e observando a frequência respiratória e cardíaca com regularidade. Além disso, a cuidadora do paciente, sua mãe, esteve sempre presente durante os procedimentos odontológicos, observando e alertando qualquer sinal de atenção. Instrução de higiene bucal e dietéticas foram fornecidas ao paciente e à sua cuidadora na tentativa de controlar a quantidade de biofilme na cavidade bucal. Quatro sessões de profilaxia (aplicação tópica de gluconato de clorexidina 0,12% e fluoreto de sódio) foram realizadas semanalmente.[11]

Quando o teste de sensibilidade pulpar foi realizado nos incisivos superiores, notou-se que não houve resposta no incisivo lateral superior direito. Após confirmação da presença de radioluscência periapical, foi realizado o tratamento endodôntico. Para tanto, foram utilizados instrumentos rotatórios de níquel-titânio (ProTaper Universal® - Dentisply - Brasil). Cones de guta-percha (Dentisply - Brasil) e cimento endodôntico (AH-Plus Dentisply - Brasil) foram utilizados para obturação do canal radicular.

As restaurações em resina composta tanto da face incisal do incisivo lateral superior direito quanto da cúspide palatina do pré-molar superior direito fraturado foram realizadas sob isolamento absoluto. A restauração de resina composta também foi realizada no lado palatino do incisivo central superior direito girovertido, mimetizando a face palatina em face vestibular, a fim de se devolver as funções mastigatória e estética para o paciente (Figura 2).

A equipe médica que acompanhou o caso do paciente teve considerável dificuldade em controlar as crises convulsivas apenas com a medicação, por isso decidiram que era melhor realizar a cirurgia de ressecção do corpo caloso, que é uma conexão crucial para a disseminação da atividade epiléptica. Assim, a remoção dessa estrutura promove melhora nas convulsões relacionadas à patologia, sendo este procedimento cirúrgico muito comum para pacientes com SLG.[12] Após 6 meses do período de recuperação pós-operatória, o paciente compareceu ao ambulatório odontológico para consulta de rotina e verificou-se que após a cirurgia não houve novos episódios de crises convulsivas. Apesar disso, todos os atendimentos odontológicos continuaram sendo realizados com o auxílio de um abridor de boca e com toda cautela adotada antes da cirurgia para evitar qualquer possibilidade de incidentes durante o tratamento. Não foi necessário realizar estabilização protetora.

Para a conclusão do caso, foi realizada a prótese adesiva na região do incisivo central superior esquerdo. Para facilitar a adaptação da prótese, realizou-se a reanatomização do incisivo central superior direito e palatino dos dentes adjacentes. Posteriormente, realizou-se a moldagem com silicone e confecção da estrutura metálica. Seguiu-se com o teste da estrutura e a escolha da cor dos dentes. A prótese adesiva foi, então, cimentada com cimento Panavia (Kuraray Co., Osaka, Japão) e foram feitos os ajustes oclusais necessários (Figura 2).

Após a instalação da prótese, o caso está sendo monitorado há dois anos. O paciente retorna para consultas de acompanhamento a cada seis meses. Durante essas visitas, realiza-se a profilaxia dental e instruções de higiene bucal.

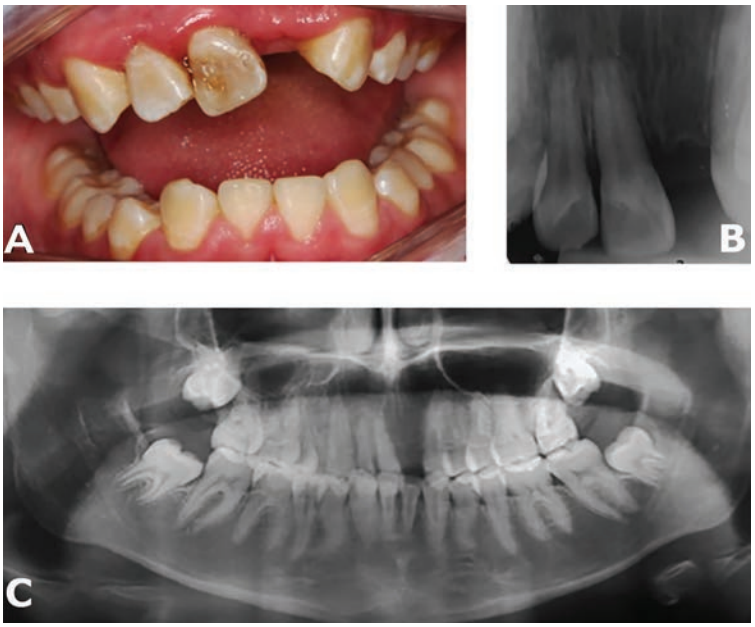


***Figura 1**: A) Imagem clínica mostrando a ausência do incisivo lateral superior esquerdo, incisivo central superior esquerdo, incisivo lateral inferior direito e incisivo lateral inferior esquerdo. Pequena fratura de esmalte na região incisal do incisivo lateral superior direito. O incisivo central superior direito foi girado 180 graus, com a face palatina para vestibular e mudança de cor. Também havia presença de fluorose leve. B) Radiografia periapical sem sinais de necrose pulpar do incisivo central superior direito, mas no incisivo lateral superior direito havia área periapical radiolúcida e reabsorção apical. C) A radiografia panorâmica confirmou os achados clínicos e verificou agenesia dos germes dos terceiros molares superiores e inferiores, do incisivo lateral superior esquerdo, lateral esquerdo inferior e incisivo lateral inferior direito. Além disso, as raízes dos primeiros pré-molares inferiores apresentavam curvaturas acentuadas.*



***Figura 2**: Aspecto final do tratamento com prótese adesiva instalada.*

## DISCUSSÃO

Abu Saleh e Stephen foram os únicos a discutirem os achados bucais em pacientes com SGL.[10] Referiram mordida aberta anterior, higiene precária com acúmulo de biofilme dentário, lesão de cárie, doença periodontal com perda de altura óssea alveolar e gengivite generalizada. Gengivite generalizada e grande acúmulo de biofilme corroboram também com os achados bucais do presente relato de caso. No entanto, este é o primeiro caso na literatura específica em que foram descritas agenesia dentária (incisivo lateral superior esquerdo, incisivos laterais inferiores direito e esquerdo) e curvaturas radiculares marcadas (primeiros pré-molares inferiores).

Além disso, o paciente do presente caso apresentava história de traumatismos dentais. Isso culminou com avulsão do incisivo central superior esquerdo, giroversão de 180° do incisivo central superior direito e fraturas do esmalte.

Embora o incisivo central superior direito apresentasse giroversão acentuada e alteração de cor, optou-se pela não realização do tratamento endodôntico, pois para justificar sua realização seria necessário apresentar pelo menos dois sinais ou sintomas clínicos.[11] Nesse caso, o dente apresentou apenas um sinal: a alteração de cor. Por outro lado, o dente apresentou resposta positiva aos testes de sensibilidade, ausência de lesões periapicais radiograficamente visíveis, ausência de fístula, mobilidade normal e ligamentos periodontais íntegros.

Estudos na área demonstram que o uso de anticonvulsivantes causa maior propensão ao desenvolvimento de problemas periodontais.[8,11] Corroborando com esses estudos, o paciente, que tomava anticonvulsivantes (Topiramato 50 mg/dia, Ácido Valpróico 250 mg/dia, Gardenal 100 mg/dia e Nitrazepam 20 mg/dia), apresentava também gengivite generalizada. Porém, é difícil desvincular a gengivite do grande acúmulo de biofilme encontrado na cavidade bucal desse paciente. Pacientes especiais, tendem a apresentar higiene bucal precária devido às limitações cognitivas e de coordenação motora. Por isso, ressalta-se a necessidade da conscientização dos pais e demais cuidadores sobre a importância da realização de higiene bucal adequada, dieta não cariogênica, uso consciente de flúor e acompanhamento regular com dentista.

Das técnicas de manejo de comportamento, a que se destacou foi a falar-mostrar-fazer. Isso porque, sabe-se que explicar ao paciente como serão realizados os procedimentos auxilia no controle do estresse e da ansiedade.[14] A técnica mostrou-se eficaz em moldar o comportamento do paciente, que apresentou-se receptivo, no entanto, nenhuma das técnicas de manejo foi capaz de eliminar a ocorrência de convulsões no consultório odontológico.

Entre os pacientes que sofrem de epilepsia ou síndromes epilépticas, como no caso da SLG, a prevalência de traumas dentários pode chegar a 15,4%, muitas vezes sendo repetitivos.[15] Portanto, em pacientes com SLG acometidos com convulsões frequentes, é importante adotar medidas de prevenção e proteção contra quedas, incluindo vigilância constante. Vale ressaltar que em pacientes convulsivos, que apresentam alta probabilidade de serem acometidos por traumas por quedas, o diagnóstico precoce das lesões traumáticas é de fundamental importância para a instituição imediata do tratamento, favorecendo um prognóstico positivo.

O uso de protetores bucais poderia dar maior proteção a esses pacientes com alto risco de trauma, da mesma forma que são indicados para atletas, por exemplo.[16] Porém, em pacientes com alta frequência de convulsões, o uso de dispositivo móvel na boca não é indicado devido ao alto risco de acidentes.[17]

O atendimento multiprofissional tem o intuito de aprofundar o conhecimento e as práticas no campo da saúde, promovendo um atendimento completo de excelência para o paciente.[18] Neste relato, abordamos o trabalho

multidisciplinar entre especialidades médicas e odontológicas, discutindo tratamentos que seriam mais adequados para o paciente na complexidade das suas limitações. Nesse sentido, inicialmente não se optou pela realização de qualquer prótese dentária nesse paciente devido à grande quantidade de crises convulsivas diárias e da alta probabilidade de acidentes. Somente após a ressecção do corpo caloso e da constatação da ausência de crises convulsivas por 6 meses foi que se indicou a instalação de uma prótese adesiva.

## CONCLUSÃO

Apesar das dificuldades que o cirurgião-dentista pode encontrar no atendimento ao paciente com LGS, é possível obter resultados funcionais e estéticos adequados com um diagnóstico preciso e um plano de tratamento envolvendo uma equipe multiprofissional treinada no atendimento de pacientes com necessidades especiais. No presente caso, optamos pelo tratamento de reabilitação dentária, promovendo a saúde bucal e melhorando a estética do paciente, que no contexto possui necessidades especiais e múltiplas deficiências.

## REFERÊNCIAS

1. Markand ON. Lennox-Gastaut syndrome (childhood epileptic encephalopathy). J Clin Neurophysiol. 2003 Nov-Dec;20(6):426-441. doi: 10.1097/00004691-200311000-00005.
2. Bourgeois BF, Douglass LM, Sankar R. Lennox-Gastaut syndrome: a consensus approach to differential diagnosis. Epilepsia. 2014 Sep;55 Suppl 4:4-9. doi: 10.1111/epi.12567.
3. Hancock E, Cross H. Treatment of Lennox-Gastaut syndrome. Cochrane Database Syst Rev. 2003;(3):CD003277. Review. Update in: Cochrane Database Syst Rev. 2009;(3):CD003277.
4. Arzimanoglou A, French J, Blume WT, J Helen Cross, Jan-Peter Ernst, Martha Feucht, et al. LennoxGastaut syndrome: a consensus approach on diagnosis, assessment, management, and trial methodology. Lancet Neurol 2009;8:82–93. doi: 10.1016/S1474-4422(08)70292-8.
5. Isojarvi J, Lee D, Peng G, Sperling MR. Clobazam-treated patients with Lennox-Gastaut syndrome experienced fewer seizure-related injuries than placebo patients during trial OV-1012. Epilepsia. 2016 Jun;57(6):113-116. doi: 10.1111/epi.13388.
6. Selmer KK, Lund C, Brandal K, Undlien DE, Brodtkorb E. SCN1A mutation screening in adult patients with Lennox-Gastaut syndrome features. Epilepsy Behav. 2009 Nov;16(3):555-557. doi: 10.1016/j.yebeh.2009.08.021.
7. Lund C, Brodtkorb E, Øye AM, Røsby O, Selmer KK. CHD2 mutations in Lennox-Gastaut syndrome. Epilepsy Behav. 2014 Apr;33:18-21. doi: 10.1016/j.yebeh.2014.02.005
8. Michoulas A, Farrell K. Medical management of LennoxGastaut syndrome. CNS Drugs 2010;24:363–374. doi: 10.2165/11530220-000000000-00000.
9. Cross JH, Jayakar P, Nordli D, Delalande O, Duchowny M, Wieser HG, Guerrini R, Mathern GW; International League against Epilepsy, Subcommission for Paediatric Epilepsy Surgery; Commissions of Neurosurgery and Paediatrics. Proposed criteria for referral and evaluation of children for epilepsy surgery: recommendations of the Subcommission for Pediatric Epilepsy Surgery. Epilepsia. 2006 Jun;47(6):952-959. doi: 10.1111/j.1528-1167.2006.00569.
10. Abu Saleh T, Stephen L. Lennox gastaut syndrome, review of the literature and a case report. Head Face Med. 2008 Jun 9;4-9. doi: 10.1186/1746-160X-4-9.
11. Assed S. Odontopediatria: bases científicas para a prática clínica. São Paulo: Artes Médicas, 2005.
12. Liang JG, Kim NY, Ko A, Kim HD, Lee D. Changes in functional brain network topology after successful and unsuccessful corpus callosotomy for Lennox-Gastaut Syndrome. Sci Rep. 2018 Feb 21;8(1):3414. doi: 10.1038/s41598-018-21764-5).
13. Acharya BS, Ritwik P, Fenton SJ, Velasquez GM, Hagan J. Dental trauma in children and adolescents with mental and physical disabilities. Tex Dent J. 2010 Dec;127(12):1265-72.
14. Robbins MR. Dental management of special needs patients who have epilepsy. Dent Clin North Am. 2009 Apr;53(2):295-309, ix. doi: 10.1016/j.cden.2008.12.014.
15. Lloyd JD, Nakamura WS, Maeda Y, Takeda T, Leesungbok R, Lazarchik D, Dorney B, Gonda T, Nakajima K, Yasui T, Iwata Y, Suzuki H, Tsukimura N, Churei H, Kwon KR, Choy MMH, Rock JB. Mouthguards and their use in sports: report of the 1st International Sports Dentistry Workshop. Dent Traumatol. 2017 Oct 1. doi: 10.1111/edt.12375. [Epub ahead of print]
16. Attin R, Tuna A, Attin T, Brunner E, Noack MJ. Efficacy of differently concentrated chlorhexidine varnishes in decreasing Mutans streptococci and lactobacilli counts. Arch Oral Biol. 2003 Jul;48(7):503-509. doi: 10.1016/s0003-9969(03)00093-1.
17. Károlyházy K, Kovács E, Kivovics P, Fejérdy P, Arányi Z. Dental status and oral health of patients with epilepsy: an epidemiologic study. Epilepsia. 2003 Aug;44(8):1103-1108. doi: 10.1046/j.1528-1157.2003.04003.x.
18. Costa JP,Jorge MSB, Vasconcelos MGFPaula ML ,Costa ICB. Resolubilidade do cuidado na atenção primária: articulação multiprofissional e rede de serviços. Saúde em Debate [online]. 2014, v. 38, n. 103 p. 733-743.